Ueber Schädelverletzungen im Kriege

Inaugural-Dissertation

zur

Erlangung der Doktorwürde

in der

gesamten Medizin

verfaßt und einer

hohen medizinischen Fakultät

der

Kgl. Bayer. Ludwig-Maximilians-Universität zu München

vorgelegt von

Assistenzarzt d. R. **Haenel,**
z. Zt. im Felde.

MÜNCHEN 1918
Druck der kgl. Hofbuchdruckerei Kastner & Callwey, München.

By

Ueber Schädelverletzungen im Kriege

Inaugural-Dissertation

zur

Erlangung der Doktorwürde

in der

gesamten Medizin

verfaßt und einer

hohen medizinischen Fakultät

der

Kgl. Bayer. Ludwig-Maximilians-Universität zu München

vorgelegt von

Assistenzarzt d. R. **Haenel,**
z. Zt. im Felde.

R. UNIV. BIBLIOTHEEK LEIDEN

MÜNCHEN 1918
Druck der kgl. Hofbuchdruckerei Kastner & Callwey, München.

By

Gedruckt mit Genehmigung der medizinischen Fakultät
der Universität München.

Referent:
Herr Prof. Dr. Klaußner.

Zu den häufigsten und gefürchtetsten Schußverletzungen im modernen Kriege gehören die Schädelverletzungen. Aus Statistiken wie aus dem Kriege von 1870/71 ersehen wir, daß bei der Hälfte aller auf dem Schlachtfelde Gefallenen der Tod durch Schädelschuß eintrat; im Burenkriege fielen sogar bis zu 70% auf dem Felde selbst infolge Kopfschuß. Im russisch-japanischen Kriege betrugen die Schädelschüsse etwa 50% der auf dem Schlachtfelde Gefallenen. Nach einer Feststellung von Krüger-Franke zählte dieser nach einem Gefechte in diesem Kriege unter 97 auf dem Schlachtfelde Gefallenen allein 42 Kopfschüsse; unter 34 Gefallenen meines Bataillons während einer Schlacht erfolgte der Tod 14 mal durch Kopfschuß.

Von den in die Lazarette gelangenden Schädelschüssen, die im russisch-japanischen Kriege 25% der überhaupt zur Lazarettaufnahme kommenden Verwundeten ausmachten, stirbt nach von Oettingen etwa $^1/_4$; dieser Berechnung von Oettingens gegenüber ist die Mortalität der in die Lazarette gelangten Fälle von Kopfschuß nach den Erfahrungen aus früheren Kriegen höher: nach Friedrich starben im deutsch-französischen Kriege 51,3% (Deutsche), im spanisch-amerikanischen Kriege 53% (Amerikaner), im Krimkriege sogar 73,8% bzw. 73,9% (Engländer bzw. Franzosen), im Burenkriege etwa 50%.

Während nach Breitner die Gesamtzahl der Schädelschüsse in der ersten Periode des Balkankrieges 1912/13 durchschnittlich 4%, nach einer von Vollbrecht erwähnten Statistik aus dem Balkankriege 5,1% aller zur Behandlung gekommenen Verletzungen betrug, waren in der Schlacht am Jalu 1894 35,7%, im mandschurischen Kriege in der Division von Haga von 100 in ärztliche Behandlung gekommenen Verwundeten 24 am Kopfe verletzt. Daß diese Ziffern so große Schwankungen aufweisen, hängt im wesentlichen von der Art der Kriegführung, ob Stellungs- oder Bewegungskampf, und von den Geländebedingungen ab; so hatte Breitner auf bulgarischer Seite die meisten Schädelschüsse bei dem Kampf um die Tschataldschalinie beobachten können, bei dem es sich um das Vorrücken großer Infanteriemassen gegen eine Artilleriestellung handelte. Ebenso sind gerade bei einem Schützengrabenkampf, wie er nunmehr in dem großen Weltkriege seit über 3 Jahren an der Westfront und lange Zeit auch an vielen Stellen der anderen Fronten tobt, die oberen Teile des Körpers und vor allem der Kopf in besonderem Maße dem feindlichen Feuer ausgesetzt, sodaß die Kopfschüsse nach Kümmell die Brustschüsse um das Doppelte, die Bauchschüsse fast um das Vierfache übertreffen. Ähnliche Beobachtungen hatte auch Friedrich im zweiten Balkankriege machen können.

In der Zeit vom 4. Dez. 1914 bis 30. April 1915 hat das Reservefeldlazarett ... des ... Reservekorps an der Westfront 236 Verwundete

aufgenommen, unter diesen befanden sich 56 Kopfverletzte = 23,75%. Da fast ausnahmslos die Verwundeten der Division zunächst in unser Feldlazarett überwiesen wurden, kommt diese Zahl der von Haga angegebenen (s. o.) ungefähr gleich. Die meisten dieser Verwundungen rührten von Granatsplittern her, 8 waren Infanterie- und 1 Fliegerbombenverletzung; nach der Art der Schußwunden teilen sie sich in 11 reine Weichteil-, 19 Prell-, 13 Streif-, 5 Durch- und 8 Steckschüsse ein.

Bei der Nähe der eingerichteten Lazarette an der fechtenden Truppe war es den Krankenwagen und Krankenautomobilen der Sanitätskompagnie möglich, die Verwundeten verhältnismäßig rasch geordneter ärztlicher Pflege zu übergeben. Freilich wurden so auch einige Male solche eingeliefert, deren Zustand von vornherein gänzlich hoffnungslos war, und bei denen der exitus nach wenigen Minuten oder Stunden eintrat. Wenn aber vom Zeitpunkt der Verwundung bis zur Ankunft der Verwundeten im Feldlazarett trotz der Kürze des Weges immer noch 6—18 Stunden vergingen, so lag das daran, daß die Abholung aus den vorderen Linien vielfach nur während der Nacht, frühestens bei anbrechender Dunkelheit geschehen konnte.

Während unserer 5monatlichen Tätigkeit hatte ich Gelegenheit, an den verschiedenartigsten Krankheitsbildern und mehrere Male auch an Sektionen Beobachtungen zu machen. Dank der günstigen äußeren Umstände während des Stellungskrieges konnte die Behandlung im Feldlazarett in schweren Fällen bis zu 8 Wochen ausgedehnt werden. Wiederholt war es mir auch möglich, den weiteren Heilungsverlauf meiner Patienten im Etappenlazarett zu beobachten.

Betrachtet man zunächst die verschiedenen

Bezeichnungen der Schädelschussarten,

so findet man in der Literatur eine große Mannigfaltigkeit; Zweck dieser verschiedenen Ausdrucksweise für ein und dieselbe Schußform ist, wie Friedrich meint: „durch eigene Definitionen sichere Unterlagen für die Indikationsstellung und für die Prognose der verschiedenen Verletzungen zu gewinnen". Auch Friedrich hat neue Definitionen für die Schußarten der Schädelverletzungen geschaffen.

Hildebrandt teilt die Schädelschüsse ein in Rinnenschüsse, perforierende und penetrierende Schüsse des Schädelgewölbes.

Holbeck (S. Goldammer) unterscheidet sie in Tangential-, Segmental- und Diametralschüsse. Die ersteren werden in Weichteilrinnenschüsse mit kaum verletzter Knochenoberfläche, in Knochenrinnenschüsse, die auch mit Splitterung der Tabula interna einhergehen, und in tiefe Tangentialverletzungen unterschieden, bei denen auch die Dura durch das Geschoß verletzt ist. Zum Unterschied von den Diametralschüssen benennt Holbeck solche Schüsse segmentale, bei denen das Projektil den Schädel an zwei Enden eines kürzeren Bogens durchsetzt und oberflächlicher ins cavum cranii eindringt.

Makins, der englische konsultierende Chirurg im Burenkrieg, gibt folgende Einteilung an: Rinnen- oder mehr oder weniger tiefe Tangentialschüsse, Vertikal- oder Coronarwunden der Stirnregion, tiefe Sagittal- und Vertikalschüsse des Hinterkopfes, Basisschüsse.

Friedrich versucht mit einfacheren Bezeichnungen auszukommen und teilt ein in Prell- und Streifschüsse, offene Hirnwunden = aufgerissene Kanalschüsse, gedeckte Hirnwunden = gedeckte Kanalschüsse, mit zurückgebliebenem Projektil und basale Schüsse.

v. Oettingen endlich klassifiziert abgesehen von den einfachen Weichteilverletzungen am Schädel in Prell-, Streif-, Durch- und Steckschüsse. Diese Einteilung halte ich für die zweckmäßigste; bei ihr ist es nicht nötig, die Basisschüsse in einer besonderen Kategorie zu erwähnen, chirurgisch praktisches Interesse werden sie wohl selten haben, da die meisten auf dem Schlachtfeld tödlich enden. Abgesehen davon, daß ein großer Vorteil in der Kürze dieser präzisen Ausdrucksweise liegt, besonders im Verkehr zwischen Truppenarzt, Sanitätskompagnie, Feldlazarett und Etappenlazarett, wo häufig auch Unterpersonal in die Lage kommt, auf den Wundtäfelchen die Verwundung anzumerken, ist diese Bezeichnung der Schußarten auch für die Schußverletzungen der übrigen Körperregionen die gebräuchlichste. Behält man diese Bezeichnungen bei, dann wird auch die mit Recht so sehr geforderte Einheitlichkeit in den statistischen Angaben erreicht.

Als

auslösende Faktoren

bei den verschiedenen Schädelverletzungen durch Schüsse kommen die Stoß-, Keil- und Sprengwirkungen in Betracht.

Die erstere, die schwächste, wirkt nur in der verlängerten Richtung des Schusses fort, aus ihr resultiert der Biegungsbruch der Schädelkapsel, bei stärkerer Gewalteinwirkung kommt es auch an der äußeren Schädeldecke zu konzentrisch um den Knochendefekt angeordneten Bruchstellen.

Weit stärkere Veränderungen am Knochen erzeugt die Keilwirkung, die quer zur Richtung des Schusses nach allen Seiten in einer Ebene stattfindet, und die sich in häufig radiär vom Knochendefekt verlaufenden Berstungsrissen im Knochen äußert. Bei den Schrapnell- und Granatverletzungen kann man in der Regel beide eben besprochene Wirkungen beobachten, Infanteriegeschosse zeigen jedoch eine gewisse Gesetzmäßigkeit insofern, als die Teilwirkung sich erst bei den Schüssen, die mindestens aus einer Entfernung von 1600 m abgefeuert sind, geltend macht. Je geringer die Entfernung, umso stärker ist die Keilwirkung und natürlich auch die Stoßwirkung, und bei Entfernungen von 400 bis 800 m geben beide Wirkungen um die Schußstelle herum das Bild eines Spinnnetzes (v. Oettingen). Ist der Schuß aus noch kürzerer Entfernung abgefeuert, so tritt noch die Sprengwirkung hinzu, d. h. der Schädelinhalt gewinnt Einfluß auf die Gesamtgestaltung der Zertrümmerung auch des Knochens. Die Geschwindigkeit des Geschosses teilt sich nach allen Seiten den fast flüssigen Teilen des Gehirns mit, und dieses sowohl

wie die Schädelkapsel spritzen explosionsartig auseinander. Je größer der Querschnitt des Geschosses, je größer die Geschwindigkeit des Geschosses, je länger die Geschoßbahn im Gehirn und je flüssigkeitsreicher die getroffenen Teile des Gehirns sind, die bekanntlich an der Schädelbasis in der Gegend des Türkensattels den größten Flüssigkeitsgehalt aufweisen, umso stärker wird die Sprengwirkung am Gehirn sich zeigen. Diese schweren Veränderungen sind, wie erwähnt, durch die Nahschüsse bedingt, die fast immer in ihrer Mehrzahl schon auf dem Schlachtfelde tödlich enden.

Was zunächst das

anatomische Bild

der reinen Weichteilschüsse betrifft, so bedarf es keiner besonderen Erwähnung, es sei höchstens daran erinnert, daß wir häufig in der Galea haben Splitter stecken sehen bei Wunden, die äußerlich nicht den geringsten Anschein für diesen Befund machten.

Die pathologisch-anatomischen Veränderungen am Schädel, die abgesehen von einigen im späteren Verlaufe zu besprechenden Besonderheiten wie bei den Schußverletzungen am übrigen Körper von der Art, Form, Größe und Schwere des Geschosses, dessen lebendiger Kraft und von der Einschlagsrichtung abhängig sind, gestalten sich bei den Prellschüssen folgendermaßen: Die Haut und die Galea sind nur gequetscht oder weisen in einzelnen Fällen, wie wir es zuweilen bei Granatsplitterverwundungen gesehen haben, eine geringfügige, offene Wunde auf. Der Knochen kann vollkommen unbeschädigt sein.

Neben diesen sogenannten einfachen Prellschüssen kennen wir den Depressions- und Frakturprellschuß, der unvergleichlich schwerere Verletzungsformen darstellt. Der objektive Befund an Haut und Galea ist der gleiche wie bei den eben erwähnten leichten Fällen. Dagegen findet sich der Knochen in mannigfaltiger Art und Ausdehnung gesprungen, gebrochen und eingedrückt, wobei auch die Dura und das Gehirn durch Knochensplitter verletzt sein können. Neben einer solchen Knochenverletzung, ja auch ohne solche, finden sich zuweilen bei den Prellschüssen Blutergüsse über und unter der Dura, ferner auch Kontusionsherde im Gehirn entsprechend der Verletzungsstelle. So hat Mönckeberg durch eine Autopsie bei einer Weichteilwunde über der linken Ohrmuschel mit periostalem und epiduralem Haematom eine Fissurbildung an der Lamina interna gefunden. Ferner fand sich eine diffuse subdurale Blutung in der linken mittleren Schädelgrube und oberflächliche Zertrümmerung der Hirnsubstanz in der Ausdehnung des epiduralen Haematoms. Auch wir haben eine ähnliche Beobachtung an einem Soldaten gemacht, der durch eine Fliegerbombenverletzung an einem Abschuß des linken Unterarms wenige Stunden nach der Einlieferung ins Feldlazarett zum exitus kam; er hatte außerdem eine kleine Einschußöffnung an der linken Schädelseite oberhalb des Ohres. Bei der Sektion zeigte es sich, daß zwar die Tabula externa intakt war, aber die Tabula interna eine leichte Splitterung aufwies und an entsprechender Stelle ein etwa Pfennigstück großer Bluterguß unter der Dura vorhanden war. Auch Stich sah einmal ohne eine nachweis-

bare Verletzung des knöchernen Schädels ein subdurales Haematom. So harmlos auch im allgemeinen die Mehrzahl der Prellschüsse ist, muß doch bedacht werden, daß in einer Anzahl von Fällen auch bei Fehlen ernsterer klinischer Erscheinungen schwerere anatomische Veränderungen vorliegen können.

Unter den Streifschüssen gibt v. Oettingen als erste Unterabteilung den Aufschlagsschuß an, der entsprechend dem einfachen Prellschuß nicht den Knochen verletzt, sondern nur Haut und Galea streift, in dieser also entweder eine Rinne oder einen Kanal- mit Ein- und Ausschußloch bildet. Die andere Unterabteilung ist der Furchungsschuß, der charakterisiert ist durch eine Rinne im Knochen, die den Weg des Geschoßes kennzeichnet. Sind beide Schädeltafeln verletzt, so ist diese Rinne von Splittern, mitunter auch von Gehirnmassen und Blut-coagula erfüllt. In schweren Fällen sieht der Schädel gleichsam „aufgepflügt" aus, wie man sehr richtig dieses Bild des Furchungsschusses nennt. Dabei verhalten sich die Weichteile über diesem Knochendefekt ebenso wie beim Aufschlagschuß, und man kann in manchen Fällen die Schußrichtung nach Payrs Ansicht daran erkennen, daß Splitter sich in größerer Zahl an der Ausschuß- als an der Einschußstelle vorfinden. Ferner hat Borst auf Grund von Schädelknochenpräparaten darauf hingewiesen, daß Streifschüsse häufig große sekundäre Sprünge in radiärer Anordnung besonders an prominenten Teilen des Schädeldaches setzen. Nach Hildebrandt sind diese Rinnenschüsse typische, wohl charakterisierte und häufige Verletzungen. Er teilt sie ein in oberflächliche Rinnenschüsse, die zu Depressionsfrakturen mit geringfügigem Substanzverlust der Tabula externa führen, in tiefere Rinnenschüsse, wobei die Tabula interna in viele Stücke zerbricht und verschieden tief ins Gehirn eingepreßt sein kann; in solche Rinnenschüsse, wo das Projektil den Knochen in ganzer Dicke durchsetzt, lange Furchen mit scharfen Rändern zieht, Dura und Gehirn durch das Geschoß direkt verletzt sind, mit gelegentlicher Defektbildung, die das Kaliber des Geschoßes bei weitem übertreffen können. Sie werden begleitet von ausgedehnter Fissurbildung mit regelmäßigen Längssprüngen in der Richtung des Schußkanals.

Viele Autoren, so Holbeck, bezeichnen diese Schüsse auch noch mit dem alten Namen Tangentialschüsse, da sie die Konvexität des Schädels in der Richtung der Tangente getroffen haben.

Analog den oben erwähnten anatomischen Veränderungen bei den Prellschüssen kann man ähnliche Verhältnisse auch bei den Streifschüssen beobachten, wenn das knöcherne Schädeldach nicht verletzt ist. So, um nur einen besonders bemerkenswerten Fall hervorzuheben, hat Hotz in einem Fall von Streifschuß bei unverletztem Knochen ein Haematom zwischen Dura und Knochen, ein subdurales Haematom und einen haemorrhagischen Erweichungsherd gefunden. Noethe vermutet, daß es sich bei den den Schädelknochen unversehrt lassenden Streifschüssen meist um unbedeutende kleine Blutungen über und unter der Dura, in die Meningen und die obersten Rindenschichten des Gehirns handelt. Als Grund, wes-

halb man so häufig bei den vorgenannten beiden Arten von Schußverletzungen unverletzten Knochen findet, ist wohl mit Krönlein eine vermöge der Elastizität der Schädelkapsel sofort wieder sich ausgleichende Gestaltsveränderung des Knochens anzunehmen.

Gewissermaßen den Übergang von den Streif- zu den Durchschüssen, von uns aber doch schon zu diesen gerechnet, bilden die von Holbeck bezeichneten Segmentalschüsse. Hierbei durchsetzt das Projektil den Schädel an zwei Enden eines kürzeren Bogens und dringt oberflächlicher ins Cavum cranii ein. Immerhin bilden diese Schüsse im Gehirn einen Schußkanal und lassen an der Schädeldecke einen deutlichen Ein- und Ausschuß erkennen. Gerade diese beiden Faktoren aber sind typisch für den Durchschuß.

Nach der Richtung des Schußkanals unterscheiden wir den Längs-, Quer- und Schrägschuß. Ein- und Ausschuß lassen nach Ansicht vieler Autoren (Hildebrandt, v. Oettingen, Eschweiler und Cords) eine gewisse Regelmäßigkeit erkennen. Die Größe des Einschusses richtet sich nach dem Auffallswinkel, ist jedoch im allgemeinen nicht bedeutend. Das Loch der Tabula externa an der Einschußseite ist dabei kleiner als das der Tabula interna, das außerdem von strahlenförmig verlaufenden Fissuren umgeben ist. Meistens ist sogar durch die reichliche Fissurbildung Splitterung der Tabula interna zustandegekommen und der Schädeleinschuß von kleineren und größeren zackigen Knochensplittern umgeben (Eschweiler und Cords, Tilmann und Riese auf dem Chirurgenkongreß in Brüssel).

Bis zu einem gewissen Grade hängt die Stärke der Splitterung auch vom Auffallswinkel der Geschoßbahn mit der Knochenoberfläche ab, insofern als man in einzelnen Fällen eine Splitterung bei senkrechten seltener als bei schrägen auftreffen sehen kann; eine Gesetzmäßigkeit ließ sich jedoch bisher nicht feststellen.

Am Schädelausschuß befindet sich die kleinere Schußöffnung an der Tabula interna, die größere an der Tabula externa. An der jeweiligen Ausschußseite im Knochen findet man die stärkere Splitterung, jedoch haben Eschweiler und Cords darauf hingewiesen, daß beim Ausschuß die Inkongruenz von innen nach außen nicht so groß ist wie beim Einschuß, da ja die Tabula interna zum Splittern mehr neigt als die Tabula externa, und zwar besonders dann, wenn sie von außen nach innen getrieben wird. Aus beiden Schußwunden quellen nicht selten Coagula und Gehirndetritus heraus. Sind Ein- und Ausschußstelle nicht weit voneinander entfernt, so haben wir auch die Beobachtung der genannten Autoren bestätigt gefunden, nach denen beide Stellen durch eine stärkere oder mehrere Fissuren oder sogar durch Bruchlinien verbunden sind, von denen aus häufig kleinere Knochenrisse ausstrahlen.

Ähnliche anatomische Verhältnisse wie beim Durchschuß finden wir beim Steckschuß, der ja dadurch zustande kommt, daß die Gewalteinwirkung zum Durchbohren des Schädels ungenügend war und daher das Geschoß auf dem Wege zur anderen Seite oder nach dem Abprallen

an der gegenüberliegenden Seite irgendwo in der Schädelhöhle stecken geblieben ist. Infolge der großen Durchschlagskraft des modernen Infanteriegeschosses sind die Fälle von Steckschüssen dieser Schußart gegenüber den Schrapnell-, Granat- oder Minensplitterschüssen relativ selten.

Das Einschußloch bietet meistens dasselbe Bild von Knochen- und Hirnzertrümmerung wie das der Durchschüsse, jedoch ist häufig und besonders bei Verletzungen durch die verhältnismäßig großen Schrapnellkugeln die Zerstörung eine größere.

Das klinische Bild,

das Schädelverletzte bei der Einlieferung ins Feldlazarett geben, ist ein äußerst vielseitiges. Man wird im allgemeinen geneigt sein, nach der Schwere der Symptome auf die Schwere der Verletzung zu schließen. Daß in sehr vielen Fällen dieses zutrifft, soll nicht bestritten werden, jedoch ist häufig auch das Gegenteil der Fall. Lewandowsky, Sauer u. u. haben auf die merkwürdige Tatsache aufmerksam gemacht, daß einerseits viele Kopfverletzte und zumal Durchschüsse durch ein wenig gestörtes Allgemeinbefinden auffallen, und andererseits leichte Streifschußverletzte die schwersten Erscheinungen zeigen. Mögen solche Fälle immerhin selten sein, sie zeigen doch, wie sehr man doch auf jedes einzelne Symptom und überhaupt auf das ganze klinische Bild achten muß, um eine Knochen- oder Knochenhirnverletzung mit Sicherheit zu diagnostizieren.

Was zunächst die anamnestischen Angaben des Soldaten betrifft, so haben sie, wie wir gefunden haben, nur bedingten Wert, und wir können ihnen kein großes Gewicht beilegen. Selbst wenn die Verwundeten bei vollkommen klarem Bewußtsein eingeliefert waren und nach ihrer Aussage auch keinen Augenblick nach der Verletzung dasselbe verloren hatten, mußten wir ihren Angaben mit Zweifel begegnen, da sie häufig wohl infolge des Schrecks und der überstandenen Strapazen geradezu falsche Angaben sowohl über die Verletzung als über Gefecht, Abtransport usw. gaben. An der Wundstelle haben sie oft keine Schmerzen, sie fühlen sich äußerst wohl und geben an, nur durch einen ganz leichten Streifschuß verletzt zu sein (I.),*) und bei der Revision der Wunde findet man dann nur zu oft eine Impression einer oder beider Tafeln des Schädeldaches, vielleicht sogar eine Läsion der Dura und des Gehirns. So meint auch Oppenheim, man dürfe sich mit den Angaben des Verletzten, er sei von einem Streif- oder Prellschuß getroffen, nicht zufrieden geben. Oppenheim sah zwei Fälle, wo nach solchen Angaben eine spätere Röntgenuntersuchung den Sitz des Geschosses in der Schädelhöhle nachwies. Breitner fand im ersten Balkankriege ungenaue Angaben der Patienten über die Entfernung, aus der der Schuß erfolgte, sowie über die Art des Geschosses.

Sehen wir uns nun den äußeren Befund der ins Feldlazarett eingelieferten Schädelverletzten an, so zeigen sich nach Abnehmen des auf dem Truppen- oder Hauptverbandplatz angelegten Notverbandes eine oder

---

Anm. Im Folgenden weisen die eingeklammerten römischen Zahlen auf die am Schlusse der Arbeit als Beispiele angeführten Krankengeschichten hin.

mehrere Wunden am Kopf, aus denen oft schon Blut oder Gehirnsubstanz ausfließen. Häufig sind auch die Wunden so durch Blut, Haare und Schmutz verklebt, daß man erst durch Haarschneiden oder besser Rasur den Umfang der Wunde feststellen kann, ja in einer Reihe von Fällen fanden wir die Kopfhaut durch Blut, Haare und Schmutz derartig verfilzt, daß erst nach der Rasur überhaupt der genauere Sitz und die Anzahl der Verletzungen zu ersehen war. Beobachtungen von Hotz, Oehler usw. haben zu demselben Ergebnis geführt. Bei Durchschüssen und mit großer Zerstörung einhergehenden Streifschüssen haben wir dagegen gelegentlich eine weitgehende Knochenfraktur festgestellt, indem wir bei vorsichtiger Palpation das Knittern der Scherben durch die Galea hindurchfühlten (ebenso Eschweiler und Cords), und dabei das von Sauer beschriebene zwischen Ein- und Ausschuß sich findende knirschende Gefühl hatten, als ob sich Steinchen unter der Kopfschwarte befinden.

In anderen Fällen — mag dabei das Gehirn verletzt sein oder nicht — läßt das Verhalten der äußeren Wunde keinen bestimmten Schluß auf die Schwere der Verletzung zu. So ist durch Inspektion nicht selten infolge der Kleinheit der Wunde und durch Palpation infolge der häufig bestehenden starken Schwellung der Weichteile eine etwa bestehende Depression oder Fraktur oder Splitterung des Knochens nicht einwandfrei nachzuweisen, und man ist dann erstaunt bei der Revision der Wunde den Knochen und evtl. auch das Gehirn in größerer Ausdehnung zerstört zu sehen, als es von vorneherein den Anschein hatte.

Daß auch Konturschüsse vorkommen können, zeigt der von Gerlach berichtete Fall, bei dem sich der Einschuß an der linken Schläfe, der Ausschuß an der anderen Schläfenseite fand, und bei dem der Knochen dem Projektil (Infanterie) gewissermaßen als Schiene gedient hat. Diese Schüsse gehören aber wohl vielleicht noch mehr als bei den Bauch- und Brustschüssen zu den größten Ausnahmen. Unter unseren Fällen befand sich keiner, und in der mir zur Verfügung stehenden Literatur war dies der einzige Fall von Konturschuß.

Die Röntgenuntersuchung soll überall angewendet werden, wo es möglich ist, freilich kann sich der Feldarzt nicht immer dieses Hilfsmittels bedienen, aber wo die Möglichkeit besteht, einen Feldröntgenwagen herbeizurufen, soll es geschehen. So stand uns z. B. zu verschiedenen Malen längere Zeit ein solcher zur Verfügung. Insbesondere empfiehlt sich die Röntgenuntersuchung bei Prellschüssen ohne äußere Wunde, um gegebenenfalls Veränderungen im Inneren festzustellen, und bei Steckschüssen, deren absolut sichere Diagnose fast nur mit Hilfe der Röntgenphotographie zu stellen ist. Nur so kann man oft unvermeidlichen Fehldiagnosen entgehen, wie Lewandowskys Erfahrungen zeigen, nach denen man Granatsplitter im Gehirn vielfach erst halb zufällig durch Röntgenaufnahmen entdeckt, da die äußere Wunde sehr unbedeutend sein kann und vorher eine perforierende Verletzung überhaupt nicht angenommen war. Daher ist vielleicht der Steckschuß durch Granatsplitter doch nicht so selten anzutreffen, als Goetjes meint, wenn man in zweifelhaften Fällen stets

Röntgenaufnahmen machen läßt. Auch bei sogen. Streifschüssen des Artilleriegeschosses soll die Röntgenaufnahme nicht ganz selten zeigen, daß Granatsplitter einzeln oder sogar in erheblicher Anzahl ins Gehirn eingedrungen sind. In zweiter Linie sind Röntgenaufnahmen bei Streif- und Durchschüssen von Vorteil, um den Grad und die Tiefe der ins Gehirn gedrungenen Knochensplitter einwandfrei bestimmen zu können.

Für die Erkennung der Geschoßgattung bietet gerade bei Schädelschüssen die Wunde selbst nur geringe Anhaltspunkte. Im allgemeinen finden sich bei Infanterieverletzungen kleinere Schußöffnungen mit geringerer Knochenverletzung als bei Schrapnell- und Granatverletzung. Der Wundrand der Granat- und Minenverletzungen ist häufiger gezackt als bei den übrigen. Es wäre aber falsch, eine bestimmte Regel aufzustellen. Auftreffgeschwindigkeit und Geschoßrichtung erzeugen die verschiedenartigsten Bilder, sodaß wir für ein bestimmtes Geschoß einen bestimmten Typus nicht gesehen haben. Breitners Erfahrungen bestätigen unsere Beobachtungen.

Ergibt sich sonach eine gewisse Unsicherheit, nur aus dem äußeren Befund ohne genaue Wundrevision auf die Ausdehnung der Verwundung zu schließen, so werden wir im Folgenden ersehen, inwieweit uns die allgemeinen und örtlichen Symptome zu einer fehlerlosen Diagnose verhelfen können.

Unter den allgemeinen Symptomen, die häufig bei der ersten Betrachtung des Schädelverletzten das Bild beherrschen, kommt der Benommenheit infolge des Schocks besondere Bedeutung zu, ohne daß der Schock freilich ein typisches Symptom gerade für die Schädelverletzung wäre. Wir haben an vielen der in unser Lazarett eingewiesenen Verwundeten die Erfahrung gemacht, und ähnliches berichtet auch Goldammer in seinen Erfahrungen aus den Balkankriegen 1912/13, daß bei gleich schweren Verwundungen ein schwererer schockartiger Zustand eintrat, wenn der Soldat langem Artilleriefeuer ausgesetzt und durch Anstrengungen, Kälte, Durchnässung oder Hunger und Durst erschöpft war. Auf Grund der Sektion glaubten wir jedenfalls in zwei Fällen nicht in der Verwundung, sondern im Schock die Ursache des Exitus annehmen zu müssen.

Abgesehen aber von dieser Einwirkung des Schocks finden wir als wichtigstes allgemeines Symptom Störungen des Bewußtseins in verschiedenen Graden als unmittelbare Folge der Gehirnverletzung. Diese Benommenheit kann von Commotio und als deren Vorstufe von Contusio oder Compressio cerebri herrühren. Erstere tritt nach v. Oettingen außer nach Prellschüssen, Kolbenschlag und Fall meist nach scharfen Schüssen ein. Demgegenüber haben Läwen und Klieneberger gerade nach den scharfen Schüssen die Commotio seltener gefunden als zu erwarten war, und so hat Läwen das rechte Bild der Commotio eigentlich nur bei den Prell- und Streifschüssen gesehen. Während nun Läwen als klassisches Symptom für sie die retrograde Amnesie ansieht, und sie wie auch schon Trendelenburg bei den Friedensschußverletzungen seltener fand, gilt nach Krönlein-Küttner für die

reine Hirnerschütterung nur ein Kriterium: die Flüchtigkeit ihrer Erscheinung. Ich wage im Rahmen dieser Arbeit nicht, einer von beiden Ansichten den Vorzug zu geben, abgesehen davon, daß diese Frage gerade hier von untergeordneter Bedeutung ist. Tatsache ist jedenfalls, daß nach unseren Erfahrungen bei Durch- und Steckschüssen Commotio seltener zu finden war als bei den Prell- und Streifschüssen. Viel öfter als die Commotio scheint uns die Compressio hervorgerufen durch die Blutung oder durch die haemorrhagische oder seröse Durchtränkung des Gehirns der Grund für die Bewußtlosigkeit zu sein. Bei ihr haben wir es, worauf Weygandt hingewiesen hat, mit einer allmählichen Entwicklung einer Bewußtseinstrübung zu tun, während bei der Commotio mit dem Trauma der Höhepunkt der Erscheinung da ist. Ob Commotio oder Compressio im einzelnen Falle vorliegt, wird nur der Arzt feststellen können, der den Patienten unmittelbar nach der Verletzung gesehen und vielleicht noch einige Stunden beobachtet hat, also nach meiner Erfahrung in einer geringen Anzahl von Fällen der Truppenarzt. Das klinische Bild hat sich aber zu sehr verwischt, wenn der Verwundete in ärztliche Behandlung (Truppen-, Hauptverbandplatz oder Feldlazarett) kommt und seien es auch nur wenige Stunden nach der Verletzung. Im übrigen glaube ich nach Beobachtungen, die wir an Streifschüssen (VII) gemacht haben, wenigstens bei einer Reihe von Schädelschußverletzungen für die Bewußtseinstrübung sowohl die Commotio als die Compressio verantwortlich machen zu können.

Eine weitere Begleiterscheinung der Schädelschüsse ist der Kopfschmerz. Man ist erstaunt, dieses Symptom nicht bei jeder Kopfverletzung und vor allem bei den schweren zu finden, speziell Marburg und Saenger haben aber darauf hingewiesen, daß Streifschüsse häufig heftige Kopfschmerzen hinterlassen, während dies bei den Diametral- und Steckschüssen sehr oft vermißt wird. Auch Oppenheim, Noethe, Eschweiler und Cords fanden gerade bei den Streifschüssen, und zwar häufig auch bei denen, die nicht mit Knochenverletzungen einhergehen, Kopfschmerzen. Holbeck hat unter 435 Kopfverletzten nur 85 mal, Breitner unter 70 8 mal, wir selbst unter 56 nach Befragen der Patienten 9 mal Kopfschmerzen auftreten sehen.

Das primäre Erbrechen, das ja nicht als Folge der Verletzung, sondern der Erschütterung oder des Druckes anzusehen ist, haben wir niemals beobachten können und auch nie aus der Vorgeschichte entnommen. Auf diese Seltenheit weisen auch Hildebrandt, Küttner, v. Oettingen und Breitner hin.

Neben der Benommenheit gilt als zweites wichtiges Symptom und zugleich als besonderes Zeichen für den eingetretenen Hirndruck die Pulsverlangsamung, der Druckpuls. Aus ihm schließen wir in der Regel auf den durch Blutung oder überhaupt Erguß hervorgerufenen Druck, nur in seltenen Fällen ruft dagegen das Vorhandensein von Splittern oder Projektilen den typischen Druckpuls hervor. Was nun die, übrigens bei Kriegsverletzungen keineswegs sehr häufig vorkommende, reine Meningealblutung betrifft, so beträgt nach Brun (s. Friedrich) die mittlere Le-

bensdauer einer nicht operierten Meningealblutung 25 Stunden. Selbst wenn eine solche Verletzung einige Stunden vor dieser Zeit eingeliefert wird, ist häufig durch Lähmung des Vagus oder seines Zentrums oder durch den allgemeinen Schock schon eine von übler prognostischer Bedeutung hervorgerufene Pulsbeschleunigung, wenn nicht schon Pulslosigkeit eingetreten, sodaß sich der Verwundete mit allen Symptomen des nahen Exitus in einem hoffnungslosen Zustand befindet.

Bei den übrigen Fällen aber, wo wir eigentlich Druckpuls erwarten müßten, kommt ein unter anderem von Kayser beschriebenes und nach unseren Erfahrungen nicht seltenes Moment in Betracht, daß sich nämlich die Hirndrucksymptome weniger ausprägen können, wenn eine Kommunikation durch die äußere Tafel besteht. So verhütet nach Friedrichs Ansicht die Knochenlücke des Ein- und Ausschusses vielfach die Haematomwirkung.

Bei manchen Durch-, Steck- und auch Streifschüssen kann nach der Eröffnung des Schädels infolge der Verletzung aus dem nun eröffneten Cavum cranii durch die Verlagerung der Splitter von neuem ein geschlossener Hohlraum entstanden sein, und der akute Hirndruck wird sich nach und nach steigend entwickeln können, in vielen Fällen ist jedoch diese Verlagerung nicht so vollständig, sodaß einerseits ein Hirndruck vorhanden ist, andererseits ein Teil des Exsudats Abfluß nach außen findet und so eine Zeitlang der schwere Zustand des zwar nicht in typischer Weise zunehmenden, aber doch bestehenden Hirndrucks verheimlicht werden kann.

Unter den von uns beobachteten Fällen befanden sich außer einem schon nahezu aussichtslos eingelieferten Steckschuß (VI) mit Meningealblutung, der trotz Operation wenige Stunden später starb, zwei Meningealblutungen (VII u. IX). Den typischen Druckpuls haben wir, wie auch Hosemann, bei sämtlichen Schädelschüssen vermißt; wir haben lediglich eine Pulsverlangsamung, wohl aus den oben besprochenen Gründen, die bei dem einen Fall bis auf 65 herunterging, konstatieren können.

Daß dem Vorhalten des Pulses bei der Infektion eine große Bedeutung zukommt, wird später erörtert werden.

Ebenso ist die an anderer Stelle zu besprechende Temperatursteigerung als Zeichen eintretender oder eingetretener Infektion von Wichtigkeit. Bei Beurteilung einer frischen Verletzung kommt ihr jedenfalls geringere Bedeutung zu.

Die Stauungspapille, eine weitere Ursache intracranieller Druckwirkung, haben wir in keinem unserer Fälle beobachten können; wir führen ihr Fehlen daraufhin zurück, daß sie sich erst bei länger dauerndem Gehirndruck entwickelt, während unsere Verwundeten mit Ausnahme der in ganz desolatem Zustande Eingelieferten in einem relativ frühen Stadium des Gehirndruckes zu uns kamen. Unsere Beobachtungen decken sich mit denen Simons, der die Stauungspapille frühestens am dritten bis vierten Tage nach der Verwundung festgestellt hat und denen Zades, der unter 50 Kopfschußverletzungen nur 6 mal eine Stauungspapille festgestellt

hat, die er vorwiegend nur in den Fällen fand, in denen nicht innerhalb 36 Stunden nach der Verwundung operiert worden war.

Die Atmung zeigt mit Ausnahme des Cheyne-Stokesschen Phänomens, das wir natürlich bei jeder schweren Verletzung und im Schock als Zeichen äußerster Gefahr ansehen, keine Besonderheiten.

Psychische Störungen, die sich meist erst im Laufe von einigen Tagen entwickeln und die in mannigfaltigster Form auftreten, können das klinische Bild vervollständigen. Eine diffentialdiagnostisch wertvolle Rolle bei der ersten Behandlung der Schädelschüsse kommt ihnen wohl nicht zu. Wir sind ihnen nur vereinzelt begegnet. So zeigte ein junger Artillerist nach einer ausgedehnten durch Granatsplitter verursachten Zertrümmerung des linken vorderen Stirnhirns mit Zerstörung des linken Bulbus eine ganz auffallende Euphorie, die der schweren Kopfverletzung nicht im geringsten entsprach.

Die örtlichen Erscheinungen, d. h. Herderscheinungen, sind bei der Einlieferung des frisch Verletzten, zumal wenn er benommen ist, überhaupt nicht oder nur unvollkommen zu erkennen. Zur Klärung der Diagnose sind sie jedoch in vielen Fällen, sei es sofort, sei es erst nach dem Erwachen aus der Bewußtlosigkeit von großer Wichtigkeit.

In der Hauptsache sehen wir im Kriege die Rindenläsionen und es besteht nach den allgemeinen Erfahrungen der Satz Mendels (s. Rothmann) zu Recht, daß „die Hirnschüsse mit erfreulicher Klarheit — fast wie im Tierexperimente — das uns aus der Physiologie und Pathologie Geläufige betreffs der Lokalisationen bestätigen".

Wir sehen bei den Rindenläsionen durch Schußverletzungen je nach der Bedeutung der betroffenen motorischen Gebiete Ausfallserscheinungen (II., III., VII., VIII.), wie Paresen, Ataxien, Monoplegien, Diplegien und Hemiplegien, manchmal auch Reizerscheinungen wie tonische und klonische Krämpfe, ferner auch Reflexstörungen.

Mit diesen Erscheinungen sind häufig Sensibilitätsstörungen gepaart, die natürlich auch allein auftreten können; Hyperästhesien dagegen scheinen seltener aufzutreten.

Besondere Erwähnungen verdienen die aphatischen und amaurotischen Störungen. Erstere sind nach den meisten Autoren bei Verletzungen der linken Schädelseite nicht selten; bei zwei unserer Fälle bestand einmal infolge eines schrägen Durchschusses der linken Seite nahezu Totalaphasie (III), das andere Mal infolge eines linksseitigen Steckschusses vorübergehende hochgradische sensorische und geringe motorische Aphasie (IX) und bei einem dritten Mal von linksseitigem Streifschuß oberhalb des Ohres fand sich eine nicht erhebliche motorische Aphasie (IV)., — Interessant ist es ferner, daß nach der Literatur bei Linkshändern durch rechtsseitige Schußverletzungen Sprachstörungen vorkommen können.

Bei Hinterklopfläsionen haben wir stets auf Sehstörungen untersucht, es fand sich unter den 5 Hinterkopfverletzungen bei dem schwersten, einem Furchungsschusse (VII), der hauptsächlich die rechte Seite betraf, eine linksseitige homonyme Hemianopsie, die innerhalb der Behandlung im

Feldlazarett bis auf einen Visusausfall des linken unteren Quadranten zurückging.

Selbstverständlich ist, daß das Auftreten von örtlichen Reiz- oder Lähmungserscheinungen an keine bestimmte Schußart gebunden ist; haben doch sogar Prellschüsse, wie dies ja auch durchaus im anatomischen Charakter dieser Schußart liegt, solche Symptome ausgelöst (II.).

Bei der Erörterung der Frage, woher die Herderscheinungen kommen bzw. ob für dieselben nur das Projektil oder, wie Oppenheim meint, zwar nicht das im Gehirn ruhende Geschoß, aber die Zertrümmerung und die Blutung, die das Geschoß auf seinem Wege durch das Gehirn erzeugt, oder noch andere Faktoren eine Rolle spielen, gehen wir von der Tatsache aus, daß häufig bei Streif-, Durch- und Steckschüssen ausgedehnte Erscheinungen beobachtet werden, die in keinem Verhältnis zu dem oft relativ kleinem Schußkanal stehen. Da fernerhin, wie wir noch sehen werden, oft eine weitgehende Rückbildung möglich ist, andererseits wir wissen, daß eine Regeneration der spezifischen Hirnsubstanz nicht eintritt und wir ja auch die Erscheinungen bei den Schußarten sehen, bei denen das Geschoß das Gehirn selbst nicht verletzt hat, werden für die erwähnten Symptome noch andere Faktoren in Betracht kommen.

Für einen großen Teil der Herderscheinungen sind selbstverständlich die Zertrümmerungen des Gehirns verantwortlich zu machen, aber wenn das Zentrum einmal zerstört ist, wird es nicht wieder funktionsfähig; das Geschoß selbst wird in der Regel nicht in Betracht kommen, bleibt es doch selten in der Rinde stecken.

Häufig wird dagegen die Blutung Ursache solcher Symptome sein, in anderen Fällen reizen oder lähmen Knochensplitter die Zentra der Nervenbahnen. In wieder anderen Fällen werden wir mit Braun besonders als Ursachen von Lähmungserscheinungen vorübergehende Quetschungen der Nervenzellen und -stränge durch die Zerrung des Gewebes annehmen müssen. Hier sind eben die Faserzüge nicht völlig zerstört, sondern nur durch den in der Nähe befindlichen Schußkanal beiseite gedrängt, komprimiert oder gequetscht oder ödematös oder haemorrhagisch infiltriert; vereinzelt wird auch ein im Gehirn steckendes Projektil Ursache hierfür sein.

Bei vielen uns zur Behandlung eingelieferten Schädelverletzten haben wir auf Grund des klinischen Bildes mit Bestimmtheit die Diagnose auf die Art und Ausdehnung der Verletzung stellen können, freilich gab es auch nicht wenige Fälle, wo uns der vorhandene Symptomenkomplex ein falsches und zumeist leichteres Bild der Verletzung ahnen ließ und wir erst nach Rasur der Kopfhaut oder überhaupt erst durch genauere operative Wundrevision eine richtige Vorstellung der Verwundung bekamen. Unter letzteren Fällen, d. h. unter denen, die eine genaue Diagnosenstellung erst nach der Wundrevision gestatteten, befanden sich vorzugsweise Knochenverletzungen in mannigfaltigster Art und Ausdehnung, mit oder ohne Läsion der Dura, Fälle, die diesen Befund von vorneherein nicht im geringsten erwarten ließen (I und V).

Wenn wir uns nun den

Verlauf der Schädelschussverletzungen

vergegenwärtigen, so geben wir von vorneherein zu, daß auch ohne Eingriff eine Anzahl Schädelschüsse zur Heilung kommt. Herderscheinungen können sich im Laufe von Tagen oder Wochen zurückbilden, Blutungen und Oedeme können resorbiert werden, bilaterale Zentren können für die zerstörten eintreten; so glaubt Rothmann bestimmt, daß bei sensorischer Aphasie (schneller als bei motorischer) das rechtsseitige Sprachzentrum das zerstörte linksseitige ersetzt.

Anatomisch stellen wir uns mit Braun den Heilungsverlauf des zerstörten Nervengewebes so vor, daß Leukocythen einwandern, diese als Pigment- und fettkörnigen Zellen die Zerfalls-Produkte aufnehmen und allmählich beseitigen. Durch Wucherung der Glia und des in den Gefäßscheiden enthaltenen Bindegewebes entstehen in ihren Folgen sich später noch bemerkbar machende narbige Veränderungen oder es bilden sich von Bindegewebe umschlossene Cysten.

Blutungen und Oedeme können aber, wenn keine Resorption eintritt, noch in anderer Weise die Gehirnsubstanz verändern, indem nämlich hierdurch wie durch den Druck eingetriebener Knochensplitter die von Hotz erwähnte posttraumatische aseptische Erweichung eintritt. Unter dem Einflusse dieser Faktoren kommt es zu vitalen Ernährungsstörungen der primär unbeschädigten Hirnsubstanz in der Umgebung der Verletzungsstelle und daraus erfolgt eine mehr oder weniger ausgedehnte Nekrose progredienten Charakters, die auch klinisch nach den Beobachtungen von Hotz nachweisbar war. Nach Abklingen der ersten Verletzungsfolgen sah man nämlich ein manchmal mehrere Tage währendes Intervall bei gutem Befinden des Patienten. Dann trat aber eine zunehmende Verschlimmerung ein, die sich in allgemeinen Drucksymptomen und sich steigernden Herderscheinungen äußerte. Namentlich bei den Tangentialschüssen hat Hotz diesen Verlauf entstehen sehen, auch hier ist späterhin die Heilung unter Cysten- oder Narbenbildung zweifellos möglich.

Allen diesen verhältnismäßig seltenen Fällen steht die weitaus überwiegende Zahl der einen ungünstigen Verlauf nehmenden Schädelschüsse gegenüber. Wie eingangs schon angedeutet, findet eine große Anzahl durch die Schwere der erlittenen Verletzung und bei der Lebenswichtigkeit des getroffenen Organes schon auf dem Schlachtfelde den Tod. Eine kleinere Anzahl stirbt in den ersten Tagen — seltener noch später — ebenfalls an der Schwere der Verletzung, auch ohne daß noch eine andere Gefahr hinzugekommen wäre.

Diese Gefahren, denen die Schädelschüsse im weiteren Verlaufe ausgesetzt sind, sind die Blutung und die Infektion.

Die arterielle Blutung aus den größeren Gefäßen, meist der arteria meningea media, die wir ausführlicher bereits im vorigen Kapitel besprochen haben, kommt unter anderen nach Payr keineswegs allzu häufig vor. Noch seltener beobachtet man im Feldlazarett Sinusblutungen.

Wir haben drei arterielle (VI, VII, IX) und keine größere venöse Blutung erlebt.

Die größte Gefahr für die weitaus meisten Schädelschüsse sehen wir nach den Erfahrungen der Mehrzahl der Autoren in der Infektion. Reyers Feststellung im russisch-japanischen Kriege, eine Schußverletzung im Kriege sei eo ipso primär infiziert, haben wir auch in diesem Krege vollauf bestätigt gefunden: unter unseren Verwundeten befanden sich nur ganz vereinzelte, bei denen ein Entzündungsprozeß nicht nachzuweisen gewesen wäre. Wir stehen auf dem Standpunkt, daß jede Kriegswunde weniger durch das Geschoß an sich, als durch mitgerissene Infektionsträger infiziert ist. Das Geschoß durchdringt schmutzige Kleidungsstücke, eine keineswegs namentlich am Kopf als aseptisch geltende Haut — und zwar ist je länger die Haare umso schmutziger die Kopfhaut — reißt dabei Tuchfetzen, Haare in die Tiefe, ganz abgesehen von Erde, Steinchen, Kot usw., die von jeder Geschoßart, namentlich aber von den unregelmäßig gezackten Granat-, Bomben- und Minensplittern mitgerissen werden können; für die Entwicklung einer Infektion aber gibt gerade die durch die Verletzung in Gehirndetritus und Blutcoagula verwandelte gefäßreiche Gehirnsubstanz einen vorzüglichen Nährboden.

Über die Frage des Entstehungsmodus der Infektion durch primäre oder sekundäre Infektion besteht noch keine einheitliche Ansicht. Mir scheint es, daß einerseits bei sämtlichen Hirnschußverletzten, wie eben erwähnt, die Wunde primär infiziert sei und zwar, wie Reyer, Franz u. a. meinen, durch Haare, Haut, mitgerissene Tuch- und Futterfetzen der Mütze oder des Helms und dem Geschoß anhängende Schmutzpartikelchen, andererseits aber auch in einer Anzahl von Fällen zu der Primär- noch eine Sekundärinfektion hinzukommt, die sich erst nachträglich z. B. nach Läwens Ansicht von den Schußöffnungen, ausbreitet, sei es durch ungeeignete Therapie, sei es auch aus anderen Gründen, z. B. daß durch heraussickernden Hirnbrei ein Kontakt der Außenseite mit dem Inneren des Schädels zustandekommt. Auf diese Weise ist also der Boden für eine Infektion vorbereitet und zahlreiche Beobachtungen (v. Oettingen, Küttner, Breitner) ergeben fast stets die Eiterung eines verletzten Gehirns. Dem widersprechen die Betrachtungen anderer, die zwar eine Infektion an sich nicht leugnen, aber doch in verschiedenen Fällen keine Eiterung sahen und die Ansicht von Franz (siehe Braun) ist, daß, wenn es nicht noch häufiger zur Eiterung kommt, wir das dem Umstande verdanken, daß einerseits die in Frage kommenden Bakterien nicht sehr pathogener Natur sind und daß der Körper andererseits ohne wahrnehmbare makroskopische Reaktion irgendwelcher Art mit den geringen Infektionen fertig wird. Es ist anzunehmen, daß der Organismus befähigt ist, auch in der Schädelhöhle wie in den übrigen Körperhöhlen sich einer gewissen Anzahl eingedrungener Keime zu erwehren.

Aber auch bei nicht penetrierenden Schüssen, wie scheinbar unbedeutenden Streif- oder Prellschüssen, kann durch hinzutretende Infektion — vom Kopf auf dem Lymphwege zu den Meningen — ein schwereres

Krankheitsbild erzeugt werden; aus Etappen- und Heimatslazaretten erfahren wir, daß auch in solchen Fällen vereiterte Haematome und Fistelbildungen noch späterhin beobachtet wurden.

In anatomischer Beziehung ist das Bild, das die Infektion verursacht, ein wechselndes. Häufig sieht man unter infektiösen Verhältnissen eine traumatische Hirnerweichung sich entwickeln, die wir vorhin unter aseptischen Verhältnissen sich haben vollziehen sehen. Hierbei sind die Erreger auf die oben erwähnte Weise in die Tiefe verschleppt und finden in dem durch die Verletzung vorbereiteten Medium Gelegenheit zu ausgedehnter Zerstörung. Von hier aus findet die durch die Infektion entstandene eitrige, häufig jauchige Encephalitis unter dem gleichzeitig entstehenden gesteigerten Hirndruck eine weitere Ausbreitung, sodaß rasch größere Gehirnteile der Erweichung zum Opfer fallen. Bei wenig ausgedehntem Trauma kann sich dieser Prozeß nach einem ein bis mehrere Tage, ja sogar Wochen dauernden Latenzstadium ausbilden, in anderen Fällen schließt er sich auch ohne Intervall an die Verletzung an, besonders bei den mit größerer Zerstörung einhergehenden Streifschüssen, falls nicht primär die Infektionsquelle operativ ausgeschaltet wird.

Eine weitere Folge der Infektion ist die Entzündung der Hirnhäute. Indem primär Keime in das weitverzweigte Lymphgefäßsystem der weichen Hirnhäute aufgenommen werden, entstehen primär oder weniger bald nach der Verletzung die akute Lepto- und Pachymennigitis. Jedoch auch sekundär können diese Entzündungen der Meningen von einem durch Encephalitis zustande kommenden Erweichungsherd oder Abszeß oder von sonst einer Infektion am Kopfe her erfolgen; Tilmann hat die Beobachtung gemacht, daß neben einer Encephalitis meist eine Meningitis besteht, das Umgekehrte fand er dagegen seltener.

Neben diesen rein eitrigen Formen der Meningitis findet man wohl in selteneren Fällen auch eine seröse und haemorrhagische Form, wie sie Tilmann auf dem Chirurgenkongreß in Brüssel beschrieben hat. Diese beiden Arten zeichnen sich — um ihre Symptomatologie gleich hier vorwegzunehmen — vor allem durch die geringere Schwere ihrer Symptome aus. So hat auch Lewandowsky leichtere meningitische Zustände mit geringerer Nackensteifheit und mäßig positivem Kernig gesehen. Es handelte sich in diesen Fällen um Meningitis serosa oder leichte meningeale Blutungen. Die Lumphalpunktion dürfte für diese Krankheitsbilder stets die Diagnose sichern.

Die dritte Form, in der sich die Infektion äußern kann, ist der traumatische Hirnabszeß, der Typus der Spätinfektion nach v. Oettingen. Wir unterscheiden den akuten Abzeß ohne eigentliche Abkapselung, der dicht unter der Rinde und deren Nachbarschaft sitzt, und den öfters akut beginnenden chronischen Abzeß in der Tiefe, an dem sich durch die Abkapselung nach dem gesunden Gewebe hin am deutlichsten zeigt, daß auch im Gehirn gewisse Abwehrkräfte vorhanden sein müssen. Auch der Abszeß disponiert zum Entstehen einer Meningitis, sehr häufig

ist er auch mit ihr gleich von vornherein verbunden. Die sich in der Regel um einen Geschoß- oder Knochensplitter, seltener wohl auch um eine Schrapnellkugel bildenden Abszesse kann man oft schon in den ersten Wochen nach der Verletzung diagnostizieren, sehr häufig kann man aber durch ein mehrere Wochen, ja sogar in seltenen Fällen bis zu zwei und drei Monaten dauerndes Latenzstadium sich getäuscht sehen, um dann plötzlich die große Gefahr durch die bedrohlichsten Erscheinungen zu gewahren, und nur zu oft gelangt dann der Prozeß durch den Durchbruch eines Abszesses in den Ventrikel oder durch das Übergehen der Entzündung auf die Hirnhäute zum letalen Ende.

Unter den Symptomen, die uns den Eintritt einer Infektion erkennen lassen, kommt, worauf Friedrich hinweist, besonders zweien eine hohe diagnostische Bedeutung zu, nämlich der Temperatursteigerung und dem Druckpuls. Erstere beweist mit Sicherheit, daß entzündliche Vorgänge im Gange sind. Zwar sehen wir nicht selten an anderen Körperteilen und Organen nach Verletzung ein aseptisches oder Resorptionsfieber eintreten, bei Schädelverletzungen sind aber wenigstens nach der mir zur Verfügung stehenden Literatur ähnliche Beobachtungen nicht gemacht worden, und Breitner sagt ausdrücklich, daß sämtliche Fieberbefunde sich auf infizierte Wunden beziehen, ein aseptisches Fieber hat er nie gesehen. Auf Grund unserer Erfahrungen können wir dies nur bestätigen, wir haben im Krankheitsverlauf viermal Temperatursteigerung konstatieren können, die auf Infektion (ein zum Exitus an Meningitis gekommener Steckschuß, ferner VII, VIII und IX) zu beziehen waren.

In anderen Fällen glauben verschiedene Autoren Hirninfektion ohne Temperaturanstieg gesehen zu haben, so hat Läwen Hirnabszesse mit fehlender oder geringerer Temperatursteigerung operiert, die Diagnose ergab sich vielmehr aus den Herderscheinungen, den Kopfschmerzen, der Steigerung der Pulsfrequenz, der Klopfempfindlichkeit der darüberliegenden Schädelpartie und den schlecht aussehenden Granulationen an den Schußöffnungen. Ich will mir wegen fehlender Beobachtungen kein Urteil erlauben und nur noch Friedrichs Ansicht anführen, der ähnlichen Berichten aus den Beobachtungen des Friedens entgegenhält, daß die Temperatursteigerungen wohl vorhanden gewesen sein können, aber nicht beobachtet worden sind. Man dürfe also nur sagen: Nicht beobachtete Temperatursteigerung. Gemeinhin beschränke man sich ja nur auf zwei- bis dreimalige Temperaturmessung am Tage. Bei irregulären Sepsisformen (auch bei manchen Hirninfektionen) ist aber nach seinen Erfahrungen nicht selten die nächtliche Temperaturmessung von entscheidender Bedeutung. Friedrich hat Fälle beobachtet, die bei dem gewöhnlichen Tageszyklus der Temperaturmessung keine oder nur unbedeutende Temperaturerhöhungen ergaben, die in der Nachtzeit zwischen 12 und 2 Uhr aber erheblichen Temperaturanstieg zeigten.

Was das Verhalten des Pulses betrifft, so kommt ihm nach Friedrich — selbst als alleinigem Symptom — große Bedeutung zu, wenn eine Änderung des Pulsus im Sinne des Druckpulses eintritt. Eine innerhalb

von Stunden, ein oder zwei Tagen auf 55, 50 und noch weiter herabgehende Pulsfrequenz zeigt — bei vorher normalem Puls — bei Hirnschüssen die Erhöhung des intracraniellen Druckes an, die fast ausnahmslos durch den Eintritt oder die Zunahme entzündlicher Vorgänge bedingt ist und gibt häufig den Hinweis auf Hirnabszeßbildung. Nun weist aber v. Oettingen darauf hin, daß zwar Druck im Gehirn den Puls herabsetzt, Fieber aber den Puls erhöht. Somit kann unter Umständen bei Infektionen der Puls vollkommen normal, ja erhöht sein, wie Läwen unter seinen vier beobachteten Hirnabszessen jedesmal Erhöhung der Pulsfrequenz gesehen hat, in anderen Fällen dagegen wird man nur eine relative Erniedrigung der Pulsfrequenz sehen, wie unter den von Thiemann beschriebenen 8 Hirnabszessen zwei neben einer Temperatursteigerung von 38,6 und 39 eine Pulsfrequenz von 72 und 100 zeigen. Bei der Meningitis sehen wir meistens eine Zunahme der Pulsschläge. So wichtig auch für die Diagnose der Hirninfektion diese beiden erwähnten Symptome sind, darf man natürlich andererseits die allgemeinen Symptome: Bewußtseinsstörungen, Apathie, Schläfrigkeit, zunehmende Kopfschmerzen, Erbrechen, Schwindel, Herderscheinungen beim circumscripten Abszeß und Encephalitis, außerdem noch als besondere Zeichen Reflexsteigerung, Nackenstarre und Kernigsches Symptom bei der Meningitis nicht außer Acht lassen, geben sie doch gerade häufig den ersten Fingerzeig für eine eingetretene Infektion. Endlich kann uns auch wenigstens nach den günstigen Erfahrungen von Denker und Thiemann in manchen Fällen von Hirnabszessen das Röntgenbild die Diagnose sichern, Payr hingegen hat nie einen Abszeß im Röntgenbild gesehen.

Einen weiteren Hinweis auf das Vorhandensein einer Infektion gibt uns auch das Bestehen eines Prolapses. Manche Autoren unterscheiden zwischen Früh- und Spätprolaps in der Weise, daß der erstere unmittelbar oder bald nach der Schußverletzung, der letztere erst im Verlaufe der ersten Tage oder später auftritt. Nach unserer Ansicht hat aber dieser sogenannte Frühprolaps mehr den Charakter von herausfließendem Hirnbrei und ist sonach nicht das Zeichen der Entzündung, sondern der Zerstörung des Gehirns, wenigstens sind mir weitere Fälle von Prolaps ohne Hirndrucksteigerung bei völliger Aseptis und Unversehrtheit der Pia, wie einen solchen Krause in der Chirurgie des Gehirns und Rückenmarkes erwähnt, nicht bekannt geworden. Wir kennen nur die eine Art des Prolapses, der, wie auch nach Ansicht der meisten Autoren, seinen Grund in der durch eine Infektion bedingten außerordentlichen Drucksteigerung hat, sodaß das Gehirn an den Stellen des geringsten Widerstandes, den Schußöffnungen oder den durch Operation künstlich erweiterten Schädelkapseldefekten, öfters pilzförmig hinausgedrängt; so haben wir auch bei größeren Knochenlücken nur bei infizierten Verletzungen zweimal einen Prolaps gesehen (bei VII und bei dem schon erwähnten an Meningitis eingegangenen Steckschuß).

Der Prozentsatz derjenigen, die der Infektion erliegen, ist sehr groß, so entfallen nach Holbeck (s. Breitner) $^2/_3$ aller To-

desfälle auf solche, die der Infektion erlagen. Tilmann gibt an, daß die durch eitrige Meningitis komplizierten Schädelschüsse meistens zum Exitus kommen, auch die Prognose von Encephalitis stellt er ungünstig. Nach Allers ist die eitrige Meningitis bei 63,6% als Todesursache anzusehen, nach Lewandowsky sterben etwa 75% der infizierten Schädelschüsse. Nach Barany starben von den infizierten Fällen abgesehen von denen, die von vorneherein als verloren gelten, etwa 50%. An den Folgen der Infektion kamen nach Braun bei den Japanern von 100 durch Artilleriegeschosse Verletzten 55 in den Lazaretten, von solchen, die durch Infanteriegeschosse Kopfverletzungen erlitten hatten, nachträglich noch 32 zum tödlichen Ausgange.

Die mannigfachen Gefahren, denen die Kopfschüsse ausgesetzt sind, und insbesondere die Infektion waren für uns bei der Wahl der einzuschlagenden Behandlung von entscheidender Bedeutung.

Während die

Therapie

der Kriegsverletzungen im allgemeinen für die übrigen Körperteile eine vorwiegend konservative geblieben ist, haben die Erfahrungen der letzten Kriege in steigendem Maße gezeigt, daß die Behandlung der Schädelschüsse im wesentlichen eine aktive sein soll.

Um gleich das eine vorwegzunehmen, es gilt bei der aktiven Behandlung zunächst, wie schon Friedrich betonte, gegen das, wie er sagt, Verwirrung anrichtende Wort „Trepanation" Front zu machen. Denn in der Mehrzahl der Fälle handelt es sich wirklich nicht um eine Trepanation, da bereits die Eröffnung des Schädels das Geschoß besorgt hat, sondern um eine operative Revision der Wunde.

Überblicken wir kurz die Geschichte der operativen Behandlung der Schädelschüsse, so finden wir wohl den ersten in weitgehendem Maße angestellten Versuch einer operativen Behandlung im Burenkriege. Es waren dies vorzugsweise die englischen Chirurgen Makins, Treves und Watson Cheyne, die die Forderung erhoben, jeden Schädelschuß sobald als möglich zu trepanieren, während die auf demselben Kriegsschauplatze tätigen deutschen Ärzte, unter ihnen Küttner, eine Operation nur unter strikten Indikationen, nämlich Steigerung des Hirndrucks in bedrohlicher Weise oder Auftreten neuer Lähmungen und soporöser Zustände und Anzeichen einer aufgetretenen Infektion für geboten erachteten; auch im südwest-afrikanischen Kriege operierte Franz nur unter den eben erwähnten Bedingungen und berichtet über günstige Heilungsergebnisse vor allen Dingen auch einiger schwererer Durchschüsse, die bei konservativem Verhalten ohne jede Anzeichen einer Infektion verliefen.

Einen Umschwung in den Ansichten der deutschen Kriegschirurgen im Sinne einer aktiven Therapie brachten dann die vielseitigen Erfahrungen des russisch-japanischen Krieges. Küttner und Hildebrandt, vormals Anhänger einer konservativen Behandlung, ferner Zoege v. Manteufel, v. Oettingen u. a. traten dafür ein, daß vor allen Dingen die Streif- oder sogen. Tangentialschüsse operativ anzugreifen seien, es waren

besonders bei diesen Schußarten die enorme Zersplitterung der knöchernen Schädelkapsel, die Zerreißung der Dura und die Zerstörung der Gehirnmasse und die dadurch drohende Infektionsmöglichkeit, die die genannten Chirurgen veranlaßten, die primäre Herstellung glatter Wundverhältnisse unter der Entfernung der Fremdkörper und Knochensplitter aus dem Gehirn zu verlangen. Auch die japanischen Ärzte (s. Braun) bekannten sich nach anfänglichem Einhalten einer konservativen Therapie, durch die häufig ihre Patienten einer sekundären Infektion erlagen, zum gleichen Standpunkte.

Eine weitere Bereicherung der Erkenntnis, operativ Schädelschüsse zu behandeln, brachten die Erfahrungen vor allem deutscher Chirurgen aus den Balkankriegen 1912/13. So fordert Friedrich „bei jeder Schädelverletzung die primäre Revision des Wundgebietes. Bei der Hirnschußwunde handelt es sich um die Beseitigung grober Schmutzteile, Kürzen oder Abrasieren der Haare in der Umgebung der Wunde, um die Entfernung oberflächlich erreichbarer Fremdkörperteile, um die evtl. blutige Anfrischung der Wundränder, die Sorge für leichten Abfluß von Wundsekret, von zertrümmerter Hirnsubstanz und Sicherung des Abfließens nachsickernden Blutes". Breitner sagt, daß „die Beobachtungen hinsichtlich der leichten Infizierbarkeit der Schädelschüsse eindringlich gezeigt haben, daß bezüglich der Therapie keine Wahl blieb. Die aktive Therapie betrifft in erster Linie alle Tangentialschüsse. Diametral- und Steckschüsse sind vorerst konservativ zu behandeln."

Dies waren die führenden Ansichten vor Beginn des Weltkrieges. Streifschüsse wurden aktiv, Durch- und Steckschüsse zunächst konservativ behandelt. Für alle Fälle aber die prinzipielle Wundrevision im Feldlazarett fordern, ist die moderne, erst im jetzigen Kriege zur Geltung gekommene Richtung, erst jetzt erhob sich die Diskussion über das Thema, ob in allen Fällen Revision anzuempfehlen sei.

Daß für die Streifschüsse nur die operative Revision der Wunde in Frage kommen kann, ist auch in diesem Kriege fast allgemeine Ansicht. Wir unterziehen prinzipiell jeden Streifschuß einer gründlichen Revision, und zwar, wie auch Holbeck und Goldammer aus absoluter oder relativer Indikation. Die absolute Indikation ergab sich aus Hirndruckerscheinungen, nachgewiesener Blutung, motorischen Störungen und Infektion; bei relativer Indikation operierten wir, wenn nämlich beim Fehlen der genannten Symptome ein mehr prophylaktisches Eingreifen erforderlich schien. In beiden Fällen war es Zweck, durch Erweiterung der Wunden auch tiefere Teile freilegen zu können, Wundtaschen, Gänge und Höhlen zu beseitigen, Fremdkörper und Splitter zu entfernen, eine Blutung genauer stillen zu können, der Wundsekretion einen besseren Abfluß zu verschaffen und so ganz allgemein glatte Wundverhältnisse zu schaffen und damit den Ausbruch einer Infektion möglichst zu verhüten.

Gerade die Fälle, bei denen eben hervorstehende Symptome fehlten, waren es, die bereits in der Diagnosenstellung gewisse Schwierigkeiten bereiteten und die, wie Oehler sagt, „wegen der Geringfügigkeit der äußeren Wunde leicht zu exspektativem Verhalten verleiten und trotz geringer

klinischer Erscheinungen und geringer Verletzung der Kopfschwarte eine Schädelfraktur aufwiesen; erst zu spät würde man erkennen, daß eine Vereiterung durch frühzeitiges Eingreifen hätte vermieden werden können".

Daher ist auch die Forderung Heinekes sehr berechtigt, daß die Indikation zum Eingriff sehr weit zu stellen sei und namentlich nicht vom Nachweis einer Gehirnverletzung abhängig sei.

Ebenso hat Sauer, der anfangs nur die Streifschüsse mit von vorneherein diagnostizierbarer Hirnverletzung operiert hatte, später auch diejenigen revidiert, wo eine schwere Gehirnläsion zweifelhaft erschien, und er fand dann nach Freilegung einfacher Streifschüsse tiefe Impressionen oder Furchung des Knochens mit seitlicher Splitterung.

In ähnlicher Weise vertrat auf dem Kongreß in Brüssel auch Tilmann, der im Anfang die konservative Therapie bevorzugte, den Standpunkt, daß Tangentialschüsse prinzipiell zum operativen Eingreifen berechtigen, da die Knochensplitterung notwendig die Gefahr einer späteren Eiterung und Encephalitis in sich birgt.

Andere Autoren, unter ihnen Graser, Hotz, Danielsen, Hanken, Vollbrecht, v. Hecker, Albrecht, v. Eiselsberg, Körte, Thiemann, Reich, Liebert, Sehrt, Guleke, Hosemann, Tietze und Kortsch befürworten aus den gleichen Gründen die aktive Therapie.

Aber nicht nur ausnahmslos für die Streifschüsse gilt die Forderung einer operativen Revision, sondern nach unseren Erfahrungen ebenso für die anderen Schußarten, wenigstens zum Teil unter bestimmten Bedingungen.

1. So ohne Einschränkung für die scheinbar leichten Weichteilschüsse. Bei diesen kann man zwar zunächst nach dem Payrschen Vorschlag durch Auseinanderziehung der Wunde mit Wundhaken sich ein annäherndes Bild über die Ausdehnung der Verletzung machen, aber selbst Payr gibt an, daß dieses Verfahren nicht sicher vor Täuschungen und Fehldiagnosen schützt. Es kann nämlich während des Ereignisses der Verletzung eine Schichtverschiebung der Kopfschwarte stattgefunden haben, sodaß sich in der Normallage Weichteil- und evtl. Knochenverletzung nicht mehr decken und man die Wundränder auch seitlich verschieben muß. Auch die häufig blutig durchtränkte Galea erschwert die Übersicht der Tiefe der Wunde und gequetschtes blutig inbibiertes Periost vermag, wie auch Payr meint, die darunter befindliche Knochenverletzung unserem Auge zu entziehen und es wird sich so doch eine, wenn auch geringfügige operative Erweiterung der Wunde nötig machen.

2. Auch für die Prellschüsse findet die Wundrevision unter Umständen sogar trotz der Unversehrtheit der Lamina externa Anwendung, wenigstens in nicht wenigen Fällen. Oft wird ja die Revision keine Veränderungen, oder höchstens solche analog den Weichteilverletzungen ergeben, immerhin können auch in einzelnen Fällen Befunde, wie sie eingangs unter den pathologisch-anatomischen Veränderungen erörtert sind, erhoben werden (v. Oettingen, Oehler, Heineke) und in solchen Fällen werden entweder schon die betreffenden Hirnerscheinungen oder

erst der Röntgennachweis die Diagnose sichert. Dann hat im wahrsten Sinne des Wortes die Trepanation zu erfolgen. Einen derartigen Fall haben wir dem Etappenlazarett überweisen müssen (II), da in unserem Instrumentarium damals ein Trepan fehlte und wir die Eröffnung der Schädelhöhle nicht mit Hammer und Meißel vornehmen wollten.

Nur für alle die Fälle von Prellschüssen, wo Intaktsein des Knochens, das Fehlen von Herderscheinungen und auch der negative Röntgenbefund eine Splitterung der Interna, Haematombildung im Inneren und ähnliches unwahrscheinlich machen, möchte ich zunächst die konservative Therapie bevorzugen.

3. Für die Durchschüsse und ebenso die Wunde bei Steckschüssen, abgesehen von der Frage der Geschoßentfernung, hat die operative Wundrevision die gleiche Geltung. Für diese Schußarten war bis vor kurzem die strenge Anschauung maßgebend, nur dann operativ vorzugehen, wenn besondere Indikationen, wie nachweisbare Blutung, Splitterung mit großen Schußöffnungen oder bereits eingetretene Infektion das Eingreifen rechtfertigten. Daher waren die Resultate vieler Autoren die denkbar schlechtesten, und viele Chirurgen verzichteten wegen der Aussichtslosigkeit aller Maßnahmen (nach Goldammer) überhaupt auf eine Operation. Auf Grund seiner Mißerfolge betonte Läwen, der am Anfang des Krieges unter 23 Durchschüssen 12 an Infektion verloren hatte, die Notwendigkeit einer primären Revision der Wunden, und zwar nicht nur der Einschuß-, sondern auch der Ausschußöffnung, so sah er bei zwei Fällen, wo nur der Ausschuß operativ freigelegt war, unter dem Einschuß Hirnabszesse entstehen, und Allers erwähnt einen ähnlichen Fall. Schmieden forderte stets die Durchschüsse zu operieren, wenn sich am Ein- und Ausschuß Gehirnmassen zeigten, die ja besonders das Auftreten einer Infektion begünstigen können. Auch Lewandowsky will in der primären Versorgung zwischen Tangentialschüssen einerseits und Durch- und Steckschüssen andererseits keinen Unterschied wissen und hat schlechte Resultate erfahren, wenn die ausgiebige Kontrolle der Schädelverletzungen nicht möglich war. So waren allein bei einem Transport von sechs Schädelverletzten nur zwei operativ versorgt. Diese heilten, während die anderen vier eine Infektion bekamen und drei an Meningitis zugrundegingen.

Auch Herzfeld, Petermann, Manasse, Capelle und andere fordern für sämtliche Schädelschüsse ein unbedingt aktives Vorgehen. So trat denn auf der Kriegs-Chirurgentagung in Brüssel die Mehrzahl der Autoren, die auf Grund eines größeren Materials ihre Erfahrungen gesammelt hatten, für eine prinzipielle Revision jeder Schädelwunde ein.

Nach Enderlen, der die hauptsächlichste Gefahr in der Infektion sieht, soll prinzipiell jede Schädelwunde revidiert werden, denn mit der Frühoperation vermeiden wir die Sekundärinfektion. Ebenso ist Riese durchaus für operatives Handeln, bei 300—400 Schädelschüssen waren die Resultate entschieden besser, seitdem aktiv vorgegangen wurde. Nach Kleist starb von den frühoperierten Schädelschüssen nur ein Drittel.

während von der später oder nichtoperierten die Hälfte einging. Ferner operiert Göbel jetzt jeden Schädelschuß sobald als möglich, und seine Erfolge sind besser, als bei dem früher von ihm eingeschlagenen konservativen Verfahren. Burckhardt und Landois machten auf Grund längerer Beobachtungen des Heilungsverlaufes ihrer Verwundeten keine prinzipiellen Unterschiede in der Behandlung der Tangential- und Durchschüsse. Auch Passow konnte zahlreiche Schädelschüsse vom Hauptverbandplatz bis in die Reserve- und Festungslazarette verfolgen und gewann dabei den Eindruck, daß vorn zu wenig operativ vorgegangen wird. Bei scheinbar bereits Genesenden und zwar namentlich Unoperierten traten noch nach Monaten plötzlich schwere Erscheinungen auf, wie Hirnabszesse und Meningitis. Wurden diese operiert, so fanden sich stets Knochensplitter, Fremdkörper oder Geschoßteile, durch die die neue Erkrankung ausgelöst wurde. Daher hat er selbst alle Kopfschüsse, auch die scheinbar geringfügigen, früh operiert und ist fast immer überrascht gewesen, daß die Größe der Zerstörung viel beträchtlicher war, als nach der äußeren Wunde angenommen werden konnte. Wiederholt fand Haenel bei Sektionen von Durchschüssen Encephalitis und Meningitis am Ein- und Ausschuß und nimmt seitdem grundsätzlich bei allen Durch- und Steckschüssen die Revision der Wunden vor. Kümmel und Stieda verlangen ebenfalls für alle Schädelschüsse die operative Therapie.

Immerhin sind auch heute die Akten über dieses Thema noch keineswegs geschlossen.

Wir selbst aber stehen auf dem Standpunkt, daß es nicht einzusehen ist, warum die im Gehirn steckenden Knochensplitter, wenn sie bei den Streifschüssen als bedenklich gelten, bei den anderen Arten von Schädelschüssen nicht ebenso gefährlich sind, warum Wundtaschen und Gänge beim gewöhnlichen Weichteilschuß nicht aus demselben Grunde beseitigt werden sollen, wie beim Streifschuß, warum die Besserung der Abflußverhältnisse beim Durch- und Steckschuß nicht ebenso segensreich sein solle.

Wie bei den leichtesten, so auch bei den schwersten Schädelschüssen, z. B. gerade bei den Durchschüssen, die so häufig noch lebend das Feldlazarett erreichen und trotzdem innerhalb weniger Stunden der Schwere ihrer Verletzungen erliegen, bei Schüssen also, bei denen die Revision oft keine greifbaren Erfolge zeitigt, bleibt es doch zu überlegen, ob der Schaden durch Unterlassung einer operativen Wundrevision nicht etwa doch größer ist als der eventuelle Nutzen, den die, wie wir noch sehen werden, technisch einfache und den Allgemeinzustand kaum gefährdende Operation anrichtet.

Die Technik wurde von uns folgendermaßen ausgeübt:

Grundbedingung für die Vornahme der Operation war die Gewährleistung strengster Asepsis, die nach unserer Ansicht im Einklang mit der Mehrzahl der Kriegschirurgen unbedingt im Feldlazarett während des Stellungskampfes, meist auch während des Bewegungskrieges zu erreichen ist. Selbst wenn wir uns nicht auf den Standpunkt Lieberts stellen, der diese Operation, was Schwere des Eingriffs und Möglichkeit einer aseptischen Durchführung betrifft, auf keinen Fall mit einer La-

paratomie verglichen wissen will, denn der Eingriff lasse sich überall, wo sterile Instrumente und Verbandstoffe — dies könne das Feldlazarett bekanntlich in kürzester Zeit herstellen — zur Verfügung stehen, absolut aseptisch gestalten, und zur Durchführung unserer Therapie einen den aseptischen Regeln entsprechenden Raum, sterile Mäntel, Gummihandschuhe und ausreichende Beleuchtung verlangen, so finden wir diese Forderungen in dem in einem Stellungskampfe tätigen Feldlazarette, das wochen- und monatelang eingerichtet bleibt, in weitgehendstem Maße erfüllt, sodaß daselbst auch friedenschirurgische Operationen, wie Hernien, Laparatomien usw. mit einwandfreiem Erfolge ausgeführt werden. Das Feldlazarett ist aber auch, wie wir unter ungünstigeren äußeren Umständen bei unserer ersten Einrichtung im September 1914 die Erfahrung gemacht haben, in der Lage, auf einen Vormarsch innerhalb weniger Stunden einen geeigneten Raum so vorzubereiten, daß darin unbedenklich aseptische Operationen vorgenommen werden können.

Zur genauen Übersicht und Desinfektion des Operationsfeldes machte sich auch bei uns eine starke Kürzung der Haare und zwar möglichst des ganzen Kopfes notwendig. Dabei begnügten wir uns nicht mit der einfachen Kürzung durch die Haarschneidemaschine, sondern um eine möglichst eingehende Säuberung zu erzielen, rasierten wir stets nach Geschmeidigmachen der Haare durch Glyzerin oder Seife. Ein vortreffliches Mittel, um eine fast schmerzlose Rasur zu erlangen, haben wir in dem unter dem Namen Dulmin bekannten Präparat kennen gelernt, das mit Wasser zu einem Brei angerührt, auf das betreffende Gebiet aufgetragen wird. Nach wenigen Minuten Einwirkens kann man mit einem Tupfer oder der Kante eines Löffels oder dem Rasiermesser ein vollständig haarloses Operationsgebiet herstellen.

So haben wir nicht nur wegen der sowieso schmerzlosen Rasur, um die erst zu erreichen gerade Syring die Narkose vorschlägt, sondern auch aus anderen Gründen die Lokalanaesthesie vorgezogen, denn die mit der Allgemeinnarkose verbundenen Schädigungen sind gerade bei Hirnverletzten groß, durch Lokalanaesthesie ist die Blutung im Operationsgebiet gering und bei richtiger Technik auch eine vollkommene Schmerzlosigkeit während des ganzen Eingriffes sicher. Sollte das Arbeiten mit der Hohlmeiselzange am Knochen durch das unvermeidliche Geräusch als unerträglich oder auch nur sehr störend empfunden werden, so kann man während dieses Aktes eine kurze, oberflächliche Narkose eintreten lassen, in einzelnen Fällen ist auch eine vorherige Morphium- oder Morphium-Scopolamininjektion zweckmäßig. In den allerdings wenigen Fällen großer Unruhe von unklaren Patienten, bei denen die Morphium-Scopolamininjektion nicht recht anschlägt, geben wir des ruhigeren Arbeitens wegen und der dadurch bedingten Kürze des Eingriffs der Allgemeinnarkose den Vorzug.

Auch Friedrich redet nach seinen Erfahrungen im Balkankriege dem Vorgehen mit kombinierter Morphium- und Lokalanaesthesie das Wort.

Nach Exzision der Wunde durch Keilschnitt wird der Knochen in weiter Ausdehnung, jedenfalls zunächst der Größe der Weichteil-

wunde entsprechend freigelegt. Sind bei Streif- oder Durchschüssen die beiden Wunden nicht zu weit voneinander entfernt, so werden sie durch einen einzigen großen Schnitt, der in einzelnen Fällen bogenförmig anzulegen ist, zugänglich gemacht. Zur Sicherheit haben wir stets die Gefäße der Galea mit Umstechung versorgt. In der Galea etwa steckende Splitter, Tuchfetzen usw. werden entfernt.

Ist die Operation hier nicht beendet, so ist nach Zurückschieben vom Periost die weitere Aufgabe, Im- oder Depressionen zu beheben, Knochensplitter und Fremdkörper zu entfernen. Die Knochenwunde wird daher erweitert und zwar möglichst nur mit der Luerschen Knochenzange. In einzelnen Fällen waren wir allerdings trotz der darin liegenden Gefahr wegen der Kleinheit der Knochenwunde und der Größe der Zange gezwungen, zunächst mit Hammer und Meißel zu arbeiten.

Der Knochen wird soweit freigelegt, daß die unverletzte Dura den Knochenrand um etwa 1 cm überragt.

Den Epiduralraum haben wir wie auch Simon mit einem gebogenem Raspatorium abgesucht.

Aus der Hirnwunde quellen Coagula und Gehirndetritus mitsamt Splittern heraus, zweckmäßig läßt man auch husten, um diesen Akt zu unterstützen. Erst dann werden durch vorsichtiges Abtasten der Wundhöhle oder des Wundkanals im Gehirn etwa noch vorhandene Splitter oder Fremdkörper entfernt, nach Payrs Methode kann man auch feine Splitter mit einem Draht, wie er in einer Rekordspritzenkanüle steckt, fühlen und dann entfernen.

Jetzt erfolgt eine möglichst gründliche Blutstillung, die arterielle Blutung kommt durch Umstechung, die venöse Blutung durch Tamponade zum Stillstand.

Glättung der Knochenränder sowie lockere Tamponade, die jedoch größere Vorsicht wegen der Gefahr der Luftembolie verlangt, evtl. nach der Art der Mikuliczstamponade, und einige Situationsnähte beenden den Eigriff.

Durch Pinselung mit Mastisol auf die Wundumgebung, Aufkleben von Oettingenscher Mullwattebäuschchen und einen Kopfhalsverband erreichten wir einen haltbaren Verband. Einmal haben wir auch einen dem Kranzverband von Thiersch ähnlichen Verband bei einem größeren Streifschuß am Hinterkopf angewandt, indem der Patient beim Liegen auf dem Rücken seinen Hinterkopf in einen durch Umwickeln einer Gazeröhre hergestellten Mullkompressenkranz legte, wodurch so die Wundstelle nicht auf dem Kissen auflag, während er beim Liegen auf der Seite den ihm dabei lästigen Ring weglassen konnte.

Bei der Erweiterung der Knochenlücke haben verschiedene Autoren, z. B. Martin und Sauer die Forderung aufgestellt, möglichst kleine Löcher oder jedenfalls nicht größere Knochenlücken zu machen als absolut notwendig ist. Wenn es nun einerseits wegen einer eventuellen Prolaps- und einer dadurch bedingten erhöhten Infektionsgefahr von außen nicht wünschenswert ist, größere Defekte herzustellen,

so ist es anderseits zu bedenken, daß durch einen zu kleinen Eingriff der ganze Erfolg, der erreicht werden soll, in Frage gestellt werden kann. Nur zu leicht ist ein Übersehen der Splitterung und Hirnzertrümmerung in ihrer Gesamtheit durch eine zu kleine Schädelöffnung möglich, Splitter bleiben infolgedessen im Gehirn zurück, und der Infektionsmöglichkeit sind nach wie vor alle Wege geebnet.

Das beweisen auch die von Thiemann veröffentlichten Fälle, die eine nur ungenügende Revision in einem Feld- oder Etappenlazarett erfahren haben und daher im Zustande schwerster Eiterung im Reservelazarett ankamen. Thiemann fand oft in der Umgebung eines kleineren Defekts der Externa ziemlich weit unter der intakten Externa ausgedehnte Zerstörung der Tabula vitrea, Verschmutzung durch Haare, Erde, Stoffteile zwischen Dura und Vitrea, häufig waren die Schmutzteile ringsherum auf große Strecken in die Spongiosa eingepreßt, Durarisse und an ihnen entlang kriechende Eiterungen erstreckten sich meist im Umfange des durch die erste Operation oft nur in ganz geringem Maße entfernten Knochen. Und daher lautet auch Thiemanns Forderung, rücksichtslos den Knochen soweit zu entfernen, bis man im Gesunden ist und zwar so, daß die Schädelöffnung größer ist, als der größte Umfang des Zertrümmerungsherdes oder Abszesses.

Auch nach der ausgiebigen Revision des Wundgebietes ist nicht anzunehmen, daß dasselbe völlig keimfrei ist; daher ist auch stets ein ausreichndr Abfluß des Wundsekretes anzustreben, den wir am besten durch die oben beschriebene Weise zu erreichen glaubten. Für wenig geeignet halte ich aus diesem Grund die Vorschläge sowohl Baranys und anderer, die bei Schädelschüssen die primäre Naht oder die frühzeitige plastische Deckung befürworten als auch besonders den Rat von Orth, der auf Grund von 4 Fällen mit Gehirneiterung empfiehlt: „Alle schweren Schädeldefekte, die zu Gehirnprolapsen geführt haben, sofort prophylaktisch mit einem subcutanen und subfascialen Periostknochenlappen in der Mitte mit einem Drainrohr zu decken, um einer Blutung und Infektion nach Möglichkeit vorzubeugen. Sollte der Lappen sich später abstoßen, so könnte in einem gut eingerichteten Krankenhaus eine weitere plastische Operation in Frage kommen."

Einen fixierenden Kopfbrustverband, wie ihn Läwen aus Gips, Albrecht aus Pappschienen empfiehlt, haben wir nicht anzuwenden für notwendig erachtet. Den Vorteilen gegenüber wie sie Läwen anführt, schien uns doch als Nachteil die Tatsache erheblich ins Gewicht zu fallen, daß der dauernd an den Körper fixierte Kopf die Kranken außerordentlich beunruhigt und quält, wie auch nach Thiemanns Ansicht der durch derartige Verbände ausgeübte Zwang vermehrte Unruhe zur Folge hat. Ebenso verwirft Allers diese Verbände aus den gleichen Gründen, „obgleich zwar Ruhigstellung den Wundverlauf verbessert, jedoch nur bei beweglichen und bewegenden Organen, aber das Schädelskelett in sich schon unbeweglich ist".

Bei der Behandlung der Steckschüsse kommt außer der Revision

der Wunde auch das Verhalten gegenüber dem steckenden Projektil in Betracht.

Zwar wird im allgemeinen die Anwesenheit eines Fremdkörpers im Gehirn unter aseptischen Verhältnissen und ohne augenblickliche Störungen zu verursachen an und für sich keinen Grund geben, denselben zu extrahieren, allein, wie einerseits bekanntermaßen Fremdkörper reaktionslos einheilen können, so hatten wir andererseits schon vorhin gesehen, daß sich häufig gerade um Geschoßsplitter oder Schrapnellkugeln lebenbedrohende infektiöse Prozesse abspielen können, die vielleicht erst nach Wochen oder Monaten überhaupt in die Erscheinung treten.

Daher wird man in dubio schon bei der Wundrevision zur Verhütung späterer Komplikationen an die Geschoßextraktion denken müssen.

Ist jedoch schon die genaue Feststellung des Sitzes des Geschosses ohne Röntgenaufnahmen nur in den seltensten Fällen möglich, so ist erst recht auch in vielen Fällen die Entfernung eines Geschoßsplitters aus dem Innern der Schädelhöhle ohne genaueste röntgenlokalisatorische Bestimmung ausgeschlossen.

Dieser Satz gilt vor allen Dingen für die Extraktion durch den Elektromagneten, wie Tietze einen Fall veröffentlicht hat. Wir haben im Feldlazarett diese Methode nicht anwenden können, aber bei einem unserer Patienten (VIII) wurde auf diese Weise die sekundäre Entfernung eines Granatsplitters im Etappenlazarett herbeigeführt.

Die primäre Entfernung mittels Elektromagneten, gegen die sich v. Hofmeister ganz allgemein ausspricht, dabei aber das Gehirn nicht erwähnt, käme auf dem Wege des Schußkanals im Gehirn, das in seiner Konsistenz mit den Augen verglichen werden kann, meines Erachtens dann in Betracht, wenn die Richtung des Schußkanals offenbar auf den durch Röntgenaufnahmen festgelegten Sitz des Fremdkörpers hinweist, daß somit eine Entfernung des Splitters durch den Schußkanal ohne weitere Hirnzerstörung gewährleistet wird. Die sekundäre Extraktion kann hingegen an den Stellen der Hirnrinde erfolgen, die frei von wichtigen Zentren ist, und von wo aus die kürzeste Distanz zum Orte des Projektils besteht.

In anderen Fällen, wo dieses Verfahren nicht angängig, aber eine Extraktion erwünscht ist, wird man sich auf andere Weise helfen müssen. So haben wir einmal einen Granatsplitter bei Neigung des Kopfes auf die Einschußseite in der Weise herausbefördert, daß bei Entleerung der im Schußkanal liegenden Blutcoagula mit dem vorsichtig eingeführten kleinen Finger das Projektil von selber nachfolgte; nach Bier spaziert das Geschoß von selber heraus, wenn man den Kopf des Verwundeten auf die Seite des Einschusses legt und gegen den Schädel klopft. Zweckmäßig scheint auch die von Perthes beschriebene Art zu sein, nach der man mit der sogen. Fingerzange einen mit der Spitze des Zeigefingers gefühlten Fremdkörper in der Tiefe fassen und extrahieren kann. In einem mir bekannten Fall endlich, bei dem ein Infanteriegeschoß 3 cm unter der Gehirnoberfläche saß, hatte nach der üblichen Revision der Wunde das einfache

Umlegen des Verwundeten in der Weise, daß die Wunde den tiefsten Punkt des Schädels darstellte, den Erfolg, daß das Geschoß herausfiel.

Übereinstimmend mit der fast allgemeinen Ansicht, halten auch wir die Ansicht für ein günstigeres Resultat gegeben, je früher der Zeitpunkt der Operation sich ermöglichen läßt, jedenfalls aber in den ersten 48 Stunden. In vielen Fällen konnten wir die im Feldlazarett eingelieferten Schädelverletzten sofort oder in Kürze auf den Operationstisch bringen, in anderen Fällen machte sich eine längere oder kürzere Beobachtung, gelegentlich auch Röntgenaufnahmen zur Sicherung der Diagnose notwendig, soweit diese nach der einen oder anderen Richtung Zweifel ließ. Stets aber muß man sich vor Augen halten, daß nur durch eine baldige Revision die Infektion sich am sichersten vermeiden läßt. Nicht ein zunächst unsicherer neurologischer Befund, so gerne wir späterhin Besserungen in dieser Hinsicht vermerken, nicht eine etwa aus äußeren Gründen fehlende röntgenologische Untersuchung, so wichtig sie an und für sich sein mag, dürfen uns zu einem abwartenden Verhalten verleiten und die Revision länger als 2 Tage hinausschieben lassen. Die Frage der Primärrevision entscheidet nicht der Neurologe oder Röntgenologe, sondern ausschließlich der Chirurg, denn wir wollen in Übereinstimmung mit Allers, Capelle, Simon u. a. zunächst nichts weiter als der Wunde die günstigsten Heilungsbedingungen schaffen und Wundkomplikationen, d. h. in erster Linie infektiöse Prozesse von ihr fernhalten. Das einzige Mittel aber, um dies einigermaßen sicher zu erreichen, ist der frühzeitige operative Eingriff.

Theoretisch freilich besteht bei jeder Operation die Gefahr einer sekundären Infektion, wodurch Infektionserreger auf Teile verschleppt werden können, die bisher frei von solchen waren. Deshalb wird von einigen Seiten vor frühzeitiger Operation gewarnt. In der Praxis zeigt sich der Erfolg und so können wir mit Simon gerade das Gegenteil annehmen, daß nämlich bei der sicher vorhandenen primären Beschmutzung der größte Teil des Infektionsmaterials durch die Frühoperation beseitigt wird. Zur komplikationslosen Haltung aber tun die nunmehr geschaffenen günstigen Abflußverhältnisse das Übrige und wir schließen uns ganz Allers Ansicht an, daß „die Gefahr der sekundären Infektion klein ist gegenüber der primär bestehenden und daß es widersinnig wäre, aus Angst vor der möglichen sekundären Infektion die tatsächlich bestehende primäre ihr todbringendes Werk vollenden zu lassen". Denn trotz gelegentlich schöner Erfolge sind sich, wie wir noch aus Statistiken erkennen werden, fast sämtliche Autoren darin einig, daß auch die operativen Ergebnisse bei einmal aufgetretener Infektion schlecht genannt werden müssen.

Goldammers Resultate waren im ersten Balkankriege erfreulich, da die Verwundeten am selben oder ersten Tag nach der Verletzung in ärztliche Behandlung kamen, unerfreulich im zweiten, wo von 18 Verletzten nur einer am dritten Tag, 11 nach mehr als zwei und fünf nach mehr als 3 Wochen in Behandlung kamen. Von diesen waren 13 schwer infiziert und 3 starben trotz sofortiger Operation und Abszeßeröffnung. Auch Breitner bekam seine Patienten frühestens am 7. Tag zur Ope-

ration und fand bei sämtlichen Knochenhirnschüssen eine Infektion vor. Ebenso glaubt Erhardt auf Grund seiner operativen Erfolge im Etappenlazarett, daß diese noch besser sein würden, wenn gleich im Felde operiert werden könnte. Er fand unter 23 8 bis 14 Tage nach der Verwundung ausgeführten Trepanationen 15 infizierte Fälle, unter denen 12 mal Knochensplitter bei der Revision im Eiterherd steckten, und von denen er 5 an Meningitis und 4 an Tetanus verlor. Auch die von Thiemann beschriebenen unoperierten Fälle kamen mit starker Eiterung in die Behandlung des Reservelazaretts. Oehler, der jeden Fall von Tangentialschuß primär operierte, verzeichnet von 16 Operierten nur 2 Todesfälle, die erst spät mit schon ausgedehnter Eiterung in Behandlung kamen. Endlich zeigt die von Hanken bekanntgegebene Übersicht aus 4 Feldlazaretten, daß unter den 10 konservativ behandelten Tangentialschußverletzungen 5 Todesfälle, unter den 10 Frühoperierten nur 1 Todesfall, unter den 5 Spätoperierten aber 2 Todesfälle vorkamen.

Depressionen und Haematome, die Herderscheinungen auslösen, können bei längerer Einwirkung schwerste Schädigung der Rindenzentren verursachen. Infolgedessen haben Bockenheimer durch die frühe Revision einen schnelleren Rückgang der Lähmungen als durch die konservative Therapie und Syring durch Frühoperation einer auch nur kleinen Depression den zwar meist allmählich von selbst sich einstellenden Rückgang der Ausfallserscheinungen wesentlich beschleunigt gesehen. Oehler, Schäfer und Kayser haben gleichfalls dauernde Schädigungen der gegen äußere Schädigungen empfindlichen Gehirnsubstanz nur durch frühzeitige Eingriffe vermieden gesehen.

Eng verquickt mit der Frage des Zeitpunktes der Operation ist die der Transportfähigkeit der Schädelverletzten. Waren schon die subjektiven Klagen unserer Soldaten, d. h. der Unoperierten nach der 3—4 stündigen Fahrt im Krankenwagen nicht selten, so sind auch, wie Friedrich besonders betont, die objektiv günstigeren Bedingungen für jedes Wundgebiet eine baldigste Ruhigstellung der Wunde und des ganzen Körpers. Fremdkörper und Knochensplitter können bei der fortwährenden Erschütterung während einer Wagenfahrt einen stärkeren Reiz ausüben, tiefer ins Gehirn eindringen und zu weiterer Zertrümmerung Anlaß geben.

Ähnliche Gründe, die uns hier bewegen, einen möglichst kurzen Transport der Unoperierten Schädelschüsse für den geeignetsten zu halten, veranlassen uns auch, nach der Operation einen baldigen Abtransport zu verwerfen. Wir haben im Feldlazarett dank der vorzüglichen Evakuationsmöglichkeiten, die uns einen frühzeitigen Abtransport der leichter Verletzten gestatteten, Gelegenheit gehabt, eine größere Anzahl schwer verletzter Nichttransportabler, besonders also in erster Linie Brust-, Bauch- und Schädelverletzte, mehrere Wochen nachzubehandeln. Wenigstens in den ersten 3 Wochen sollte es stets wenn irgend ermöglicht werden, wegen der Verbreitung der Infektion, seltener wegen der Gefahr der Nachblutung die Verletzten an Ort und Stelle der Operation

zu behalten. Die gleiche Forderung haben auch Holbeck und Deliatizki erhoben, auch Enderlen hält einen Abtransport erst nach 3—4 Wochen, Capelle einen solchen wegen der großen Retentionsgefahr hinter einem eingetrocknetem Tampon oder Ventrikelperforationen hinter einem Drain erst nach Entfernung der letzten Tampons oder Drains für richtig.

Nach der Operation haben die Allgemeinsymptome, soweit sie vom Druck herrührten, bald, manchmal sogar sofort nachgelassen. Die Kranken waren in einzelnen Fällen wie von einem Alp befreit, ihre Apathie verschwand rasch. Zuweilen sah man natürlich noch Schwankungen, die auf die Veränderungen im verletzten Organ zurückzuführen sind. Herdsymptome sah man oft lange Zeit unbeeinflußt, in anderen Fällen aber sah man bald Zeichen fortschreitender Besserung. Eine Nachblutung haben wir nie im erheblichen Maße beobachtet, auffallend ist, daß z. B. Goetjes unter 11 trotz Operation Verstorbenen 3 durch sekundäre Blutung bezeichnet.

Die Nachbehandlung der Schädelwunden gestaltete sich nach den allgemein üblichen Regeln der Wundbehandlung. Die Wundsekretion war meist ungestört. Beim Verbandwechsel wurde meist die unterste Lage, die unmittelbar die Hirnwunde bedeckte, liegen gelassen, um möglichst alle auch kleinen Läsionen an der Hirnoberfläche zu vermeiden.

Wöchentlich einmal wurde, um eine möglichste Reinhaltung der Wundumgebung zu erreichen, die Erneuerung der Rasur vorgenommen.

Bei einigermaßen fortdauerndem Druck und bei nicht so rasch zurückgehender Schwellung des Gehirns entsteht ein Prolaps, der in vielen Fällen ganz unvermeidlich sein dürfte, und gegen dessen Entstehen auch die Tamponade kein sicheres Mittel ist. Wir haben 2 mal das Auftreten eines solchen auf Entzündungsvorgängen im Innern beruhenden Prolapses beobachtet. Die Behandlung erstreckte sich bei dem einen Fall (VII) auf Auflegen von mit 1% Formalinlösung getränkten Kompressen, das fünfmal jeden zweiten bis dritten Tag wiederholt wurde, wodurch sich auf dem bald zurückgehenden Prolaps ein grauschwarzer Schorf bildete. Späterhin leisteten Zinksalbenverbände gute Dienste. Der 2. Prolaps trat bei dem unten erwähnten an Meningitis eingegangenen Steckschuß auf. Nach Läwen sind indifferente Verbände mit Borsalbe oder essigsaurer Tonerde zur Behandlung von Prolapsen zu empfehlen. Simon fordert die Vergrößerung der zu engen Knochenlücke bei Gefahr der Strangulation um die Ernährungsstörung zu beheben und Nekrotisierung zu vermeiden.

Daß trotz gewissenhafter gründlicher Revision öfters dem Ausbruch einer Infektion nicht vorgebeugt werden kann, kann nicht bestritten werden, meist ist es eine unbehobene primäre, selten eine sekundäre Meningitis, ferner Encephalitis und Gehirnabszesse.

Wir verloren an Infektion einen Fall (Steckschuß). Die Wundrevision an der Einschußstelle war vorgenommen worden; die bestehende Meningitis und Encephalitis hatte sich, wie die Sektion ergab, von einer Erweichungshöhle im rechten Vorderhirn, in der vier kleinste

Granatsplitterchen lagen, ausgebreitet. Eine Röntgenaufnahme war in diesem Falle nicht möglich gewesen.

Bei dem ersten vorhin erwähnten Fall von Gehirnprolaps gaben wir vier Tage lang prophylaktisch täglich siebenmal 0,5 Urotropin, das von Flörcken, Denker, Kümmell, Manasse u. a. in großen Dosen als therapeutisches Mittel gegen Meningitis warm empfohlen wird. Die Temperatur fiel in dem erwähnten Fall bereits am dritten Tag. Goebel hat kürzlich sogar die Anregung gegeben, jeden Hirnschuß zur Prophylaxe gegen Meningitis prinzipiell Urotropin für längere Zeit zu verabreichen, ein Vorschlag, der gewiß beachtenswert ist.

Die übrige Therapie der Meningitis geschieht nach den allgemein gültigen Grundsätzen, nach denen wir auch bei dem einzigen Fall verfahren sind: Lumbalpunktion, abführende Mittel, kalte Tücher auf den Kopf und Morphium.

Auch für die Behandlung der übrigen Formen der Infektion gelten in der Hauptsache die friedenschirurgischen Regeln. Encephalitische Herde sowie Hirnabszesse werden operativ breit freigelegt, Knochen- und Geschoßsplitter entfernt, zum Schluß lockere Tamponade oder nach Baranys neuem Vorschlag Einführung eines Guttaperchastreifens in die Abszeßhöhle.

Die endgültigen Heilungsergebnisse unserer Patienten haben wir nicht beobachten können. Selbst die leichten Weichteil-, Prell- und Streifschüsse mußten, um den Platz für schwere Verletzungen freizumachen, bald evacuiert werden.

Nach Abschluß der chirurgischen Behandlung sehen wir in den Anstalten der Heimat bei Schädelverletzten Herdsymptome und Allgemeinerscheinungen aller Art. Oft zwar gehen die Lähmungen vollkommen zurück, nur zu häufig aber erfahren wir von Störungen oder Folgen der Ausfallserscheinungen, wie Paresen in den Armen und Beinen, Doppeltsehen, Flimmern und Einengung des Gesichtsfeldes; Reste von Aphasien, Kopfschmerzen, Schwindelanfälle und Ohnmachten sind nicht selten.

Abgesehen aber von psychischen Defekten drohen dem späteren Verlaufe zwei Hauptgefahren: die traumatische Epilepsie und der Spätabszeß.

Dadurch trübt sich die

Prognose

der Schädelverletzungen, die, soweit sie die einmal ins Feldlazarett Gebrachten betrifft, mit Rücksicht auf die chirurgische Genesung nicht gerade schlecht genannt werden kann.

Überstanden unsere Verwundeten die ersten kritischen Tage, dann ist sogar die Prognose quo ad vitam recht erfreulich. Dabei fassen wir die Grenzen weiter als v. Oettingen, nach dem alle die an der Schwere der Verletzung zugrundegehenden in den ersten 24 bis 48 Stunden dahingerafft werden; haben wir doch sogar unter 7 an der Schwere der Verletzung Gestorbenen zwei Durchschüsse bei relativ guten Puls und

schwerster Schädel- und Gehirnzertrümmerung in tiefer Bewußtlosigkeit und Incontinentia urinae bis zu 4 Tagen dahinvegetieren sehen, ohne daß Infektion vorgelegen hätte. Sauer und Hosemann teilen ähnliche Beobachtungen mit. Der Grund könnte, wie auch Hosemann meint, vielleicht darin liegen, daß unseren Verwundeten die Schädigungen eines zu langen Transportes erspart werden.

Beim Stellen der Prognose quo ad vitam ist es nun ein wesentlicher Unterschied, ob eine Dura- resp. Hirnverletzung stattgefunden hat oder nicht.

Unter unseren 5 Durchschüssen sind vier an der Schwere der Verletzung gestorben. Von diesen wurde einer primär operiert, der fünfte ist ebenfalls primär revidiert und nach 3 Wochen ohne Infektion evakuiert worden.

Von den 8 Steckschüssen starb trotz Operation einer nach 5 Tagen an Meningitis (schon erwähnt), 3, unter diesen 2 Operierte, starben an der Schwere der Verletzung innerhalb der ersten 10 Stunden, 2 starben unoperiert bald nach der Einlieferung am primären Wundschock, 2 verließen operiert das Lazarett in fortschreitender Heilung.

Von den 13 Streifschüssen, unter diesen 7 mit Dura- resp. Gehirnverletzung, den 19 Prell- und 11 Weichteilschüssen starb keiner.

Die Gesamtmortalität unserer Schädelverletzungen betrug demnach 17,9%.

Diese Zahl kommt den von anderen Autoren angegebenen Mortalitätsziffern annähernd gleich (Breitner 17,1%, amerikanische Statistik aus dem Kriege 1898/1901 18%).

Fassen wir allerdings die nur mit Duraverletzung einhergehenden operierten Hirnschüssen zusammen, so ergibt sich für unsere Fälle eine Mortalität von $33^1/_3$%.

Der oben angegebenen Zahl gab im Gegensatz zu den übrigen Verletzungen des Körpers nicht so sehr die Geschoßart als vielmehr die Schußart den Ausschlag.

Die 6 zugrundegegangenen Steckschüsse waren sämtlich Granat-, die 4 zugrundegegangenen Durchschüsse Infanterieverletzungen, jedoch rührten, wie eingangs erwähnt, die große Mehrzahl (46) der Verwundungen von Granatsplittern her, sodaß ein sicheres Urteil zu stellen, welche Schußart die gefährlichere für Kopfverletzungen ist, bei dieser ungleichen Zahl aus meinem Material mir unmöglich erscheint.

Daß die Lebensaussichten für die primär Operierten bedeutend größer als für die sekundär Operierten sind, ersehen wir aus zahlreichen Aufstellungen., So berechnet Holbeck bei 53 Fällen nach primärer Operation 14%, nach sekundärer Operation dagegen 50% Todesfälle, Kleist gibt 20% bzw. 50%, v. Oettingen 20% bzw. 60%, Syring 20% bzw. 63% Mortalität an. Nach Capelle starben von den primären und ergiebig operierten 12,5%, von den nicht spät oder mangelhaft operierten dagegen 70%. Eine andere Frage, auf die wir aber

nicht eingehen können, ist die nach dem ferneren Schicksal der Verwundeten nach Abschluß der im Felde durchgeführten Behandlung.

Zusammenfassend

bemerke ich, daß eine große Zahl von Schädelschußverletzten bereits auf dem Schlachtfelde tödlich endet. Um diese Verluste zu mindern, ist in der Deutschen Armee vor über Jahresfrist der Stahlhelm eingeführt worden. Abschließende Urteile oder Statistiken über seine Zweckmäßigkeit sind mir noch nicht bekannt geworden.

Für die lebend vom Schlachtfeld gekommenen Kopfverletzten sehen wir die größte Gefahr in der Infektion, die nur durch ein rechtzeitiges operatives Eingreifen verhütet oder zum mindesten erheblich herabgesetzt werden kann. Hiermit soll nicht gesagt sein, daß nicht einigermaßen günstige Schädelschüsse auch einmal bei abwartendem Verhalten zur Heilung kommen könnten; Tilmann und Thiemann, Nordmann u. a. erwähnen derartige Resultate, aber sie sind gegenüber den nicht operativ infektiös verlaufenden Fällen in der verschwindenden Minderzahl und beruhen mehr auf Glücksumständen.

Ebenso ist es nach gründlichster Revision möglich und beobachtet worden, daß es nach Wochen und Monaten noch um einen zurückgelassenen Knochensplitter oder Fremdkörper zur Abszedierung kommt. Jedenfalls sprechen auch diese Beobachtungen nicht gegen die gründliche primäre Wundrevision bei den Schädelschüssen.

Zum Schlusse meiner Arbeit ist es mir eine angenehme Pflicht, Herrn Generalarzt Professor Dr. Klaußner für Übernahme des Referates, Herrn Generalarzt Dr. Fichtner für die Genehmigung des Themas zu dieser Arbeit und der Überlassung des amtlichen Materials, sowie den Herren Generalarzt Prof. Dr. Widenmann und Stabsarzt Dr. Erhard Schmidt für das Interesse und der Förderung, die sie meiner Arbeit entgegenbrachten, meinen gehorsamsten Dank zu sagen.

Krankengeschichten.

I.

Soldat M. wird in der Nacht vom 21./22. Dezember 1914 ins Feldlazarett eingeliefert. Er gibt an, am Nachmittag des 21. Dezember durch einen leichten Prellschuß verwundet zu sein. Er war nicht bewußtlos und hat keine Kopfschmerzen und keine sonstigen Beschwerden.

22./12. Befund: An rechter Stirnseite eine etwa 4 cm lange, anscheinend oberflächliche, durch blutige Haare verklebte Wunde. Keine Ausfallserscheinungen, keine Schmerzen.

Behandlung: Kürzung der Haare mit der Schere. Mastisol-Kopfverband.

24./12. Patient beschwerdefrei. Puls 80, Temp. 36,6.

Beim Verbandwechsel zeigt sich an der Wand Austritt von Cerebrum. Revision der Wunde in Lokalanaesthesie.

Erweiterung der Wunde durch Keilschnitt bis auf den Knochen, Blutstillung der Kopfschwarte durch mehrere Umstechungen. Tab. ext. u. int. auf etwa 3 cm Länge und $^3/_4$ cm Breite zerstört. Im Knochendefekt liegen ein Blutcoagulum, mäßige Menge Gehirndetritus, Splitterchen der Externa, die beseitigt werden. Erweiterung der Knochenwunde mit Luerscher Zange. Einriß der Dura auf etwa 2 cm. Entfernen einiger in diesem Defekt liegender Splitterchen, sowie eines größeren Splitters der Tabula interna, der sich unter die Dura geschoben hat ohne weitere Verletzung. Keine Blutung. Glättung der Knochenränder, lockeres Auflegen eines Gazestreifens in den Defekt, zwei Situationsnähte der Kopfschwarte.

26./12. Tetanusimpfung, Verbandwechsel. Keine Puls- oder Temperatursteigerung.

28. u. 30./12. u. 1./1. 15 Verbandwechsel.

Zur weiteren Behandlung ins Etappenlazarett überwiesen.

II.

Soldat F. wurde am 4./1. 15 $^1/_2$11 Uhr vormittags verwundet und abends ins Feldlazarett eingeliefert. Der angelegte Notverband war durchblutet. Patient fiel nach seiner Angabe in den Schützengraben hin und konnte sich nicht mehr selber fortbewegen, sondern mußte getragen werden, er wurde jedoch nicht bewußtlos.

Befund: An der rechten Schädelseite nahe der Mitte eine 3 cm lange, 2 cm breite, mäßig stark blutende Wunde mit glatten Rändern, spastische Lähmung des linken Unterschenkels und Fußes. Fußklonus links. Mäßige Sensibilitätsstörung der Haut des linken Fußes, geringere bis zur Mitte des linken Unterschenkels.

4./1. Behandlung: Revision der Wunde in Lokalanaesthesie. Erweiterung der Wunde bis auf den Knochen durch Keilschnitt. Umstechen der blutenden Gefäße der Kopfschwarte. Periost und Tabula externa wurden intakt befunden. Lockere Tamponade, vier Situationsnähte, Mastisolkopfverband, Tetanusimpfung.

1./1. Verbandwechsel.

10./1. Verbandwechsel. Sensibilitätsstörung aufgehoben, im übrigen Befund unverändert.

Überweisung ins Etappenlazarett.

III.

Soldat L. wurde am 21./12. bei einem Sturmangriff verwundet. Einlieferung ins Feldlazarett in der Nacht zum 22./12. Notverband durchblutet, Patient ist vollkommen bewußtlos.

Befund: Etwa 3 Querfinger über dem linken findet sich eine etwa pfennigstückgroße Wunde, eine größere in der Mitte des Hinterkopfes. Zwischen beiden Wunden, die stark durch Erde und durch Blut verklebte Haare verschmutzt sind, fühlt man durch die Kopfschwarte hindurch die Frakturierung des Knochens.

Pupillen reagieren auf Lichteinfall. Reflexe sind beiderseits vorhanden, rechts besteht geringer Fußklonus. Puls 88, Temp. 37,4.

22./12. Behandlung: Rasur und Desinfektion der ganzen linken Schädelseite. Lokalanaesthesie. Freilegen und Verbinden beider Wunden durch Inzision bis auf den Knochen. Unterbinden und Umstechen der blutenden Gefäße. Knochen ist in seiner ganzen Dicke zwischen beiden Schußöffnungen vielfach gesplittert; von der Ausschußöffnung führt eine Fissur zum linken Ohr hin. Dura an und zwischen beiden Schußöffnungen verletzt, an diesen Stellen fließt Cerebrum aus. Pulsation des Gehirnes deutlich. Entfernung der kleineren Splitter, sowie der an den Schußöffnungen ins Gehirn getriebenen; die größeren nicht imprimierten und noch im Zusammenhang mit der Schädeldecke stehenden werden gelassen. Glätten der Knochenränder mit der Hohlmeiselzange, lockere Tamponade, Mastisolkopfverband.

Tetanusimpfung.

24./12. Verbandwechsel. Patient beginnt auf Anruf zu reagieren, Lähmung der ganzen rechten Körperseite. Unwillkürliche Stuhl- und Blasenentleerung.

26./12. Verbandwechsel. Wunde sezerniert stark. Patient zeigt gewisses/ Wort- und Satzverständnis (Handgeben, Beinheben usw.). Auf Fragen reagiert er stets mit den gleichen einsilbigen Lauten. Seinen Wunsch, Urin zu entleeren, macht er durch Zeichen bemerkbar.

1./1. 15 Verbandwechsel. Tampons entfernt. Puls 84, Temp. 37. Patient raucht Zigaretten.

3., 5., 7. u. 10./1. Verbandwechsel. Beginnen der Heilung der Wunde. Übriger Befund unverändert. Am 10./1. dem Etappenlazarett überwiesen.

Nach Mitteilung, die wir ein Jahr später erhielten, befindet sich L. beim Ersatz-Truppenteil.

IV.

Soldat Sch. wurde am 19./1. um 2 Uhr nachmittags durch Granatsplitter verwundet. Er fiel darauf im Graben hin, ging dann aber selbst zum Verbandsplatz. Einlieferung ins Lazarett 10 Uhr abends.

Befund: Handbreit über äußeren linken Gehörgang reichlich linsengroße Schußöffnung mit zerfetzten Rändern. Patient zeigt eine leichte motorische Aphasie. Puls 86, Temp. 37,6. Zwei weitere Schußverletzungen an linker Schulter und linkem Oberarm.

Behandlung: Rasur und Desinfektion der Wundumgebung. Lokalanaesthesie. Erweiterung der Wunde durch Inzision. Periost verletzt. Etwa 1 qcm große Impression der Tabula externa. Erweiterung der Knochenwunde mit Hammer und Meißel. Hebung und Entfernung des Knochensplitters aus der Diploë. Tabula interna gleichfalls verletzt. Knochende-

fekt erweitert mit Meißel und Hohlmeißelzange. Entfernung zweier zwischen Tabula interna und Dura mater liegender Splitter der Tabula interna. Größe der Splitter $1^1/_3 : 1$ cm und 1 : 1 cm, Ränder derselben gezackt. Hirnhaut nicht verletzt. Pulsation des Gehirns deutlich vorhanden. Glätten der Knochen und Weichteilwundränder, lockere Tamponade, Mastisolkopfverband.

Nach Operation keine Gehirnerscheinungen. Tetanusimpfung.

22., 24., 26., 27./1. Verbandwechsel. Entfernung der Tampons. Gehirnpulsation, beginnende Granulationen, Puls 70, Temp. 36,4. Gute Heilung der Wunde. Allgemeinbefinden gut. Motorische Aphasie leichteren Grades. Nach Etappenlazarett überwiesen.

V.

Soldat G. wurde am 19./2. nachmittag 4 Uhr verwundet. Das Projektil (Infanteriegeschoß) fand sich im Futter der Mütze, und zwar war es an einer Stelle durch die Mütze hindurchgegangen und etwa 5 cm hiervon entfernt durch das Futter wieder hindurchgegangen und zwischen Futter und Oberstoff steckengeblieben. Patient fühlt sich bis auf geringe Kopfschmerzen völlig wohl.

20./2. Befund: $1^1/_2$ Handbreiten über äußeren linken Gehörgang und etwas nach hinten etwa 3 cm von der Mittellinie entfernt eine schmale, etwa 5 cm lange Wunde, die im großen und ganzen oberflächlich, in ihrer Mitte aber in die Tiefe zu gehen scheint. Blutung steht. Patient fühlt sich bis auf geringe Kopfschmerzen völlig wohl. Keine Gehirnerscheinungen, kein Druckpuls.

Behandlung: Rasur und Desinfektion der Wundumgebung. Lokalanaesthesie. Erweiterung der Wunde durch Keilincision bis auf den Knochen. Derselbe ist an einer Stelle auf etwa Quadratzentimetergröße eingedrückt; in der Knochenwunde liegen coagula. 3 kleine Splitter der Tabula externa, deren größter etwa zweimal linsengroß ist, sind dachziegelförmig in die Diploe eingedrückt. Erweiterung der Knochenwunde mit Meißel und Hohlmeißelzange., Geringe Diploeblutung. Entfernung der Splitter. Tabula interna nicht verletzt. Lockere Tamponade. Einige Umstechungen. Situationsnähte. Mastisolkopfverband. Tetanusimpfung. Jeden zweiten Tag Verbandwechsel. Befriedigender Wundverlauf.

Patient in Heilung. Am 2./3. nach dem Etappenlazarett überwiesen.

VI.

Soldat T. wird am 3./9. mittags in vollkommen bewußtlosem Zustand ins Lazarett eingeliefert.

Befund: U-förmige, nach oben offene Wunde an der linken Schläfenseite. Blutung steht. Puls 70, etwas unregelmäßig, Atmung langsam, oberflächlich. Lichtreaktion der mittelweiten Pupillen schwach.

9./3. Behandlung: (Röntgenaufnahme war nicht möglich.) Rasur und Desinfektion der Wunde. Erweiterung der Weichteilwunde durch Inzision. In der Öffnung im Knochen liegen drei kleine Splitter der lam. ext. Erweiterung der Knochenwunde auf Markstückgröße und Entfernen der Splitter. In der Dura findet sich $^1/_2$ cm nach hinten und unterhalb ein etwa $^1/_3$ cm großes Loch. Das Gehirn pulsiert nicht. Blutung aus der A. mening. med. Weitere Erweiterung der Knochenwunde. Unterbindung der Arterie. Punktion durch Dura, wodurch einige ccm Blut entzogen werden. Darauf tritt Gehirnpulsation wieder ein. Ein Schußkanal ist in der Öffnung an der Dura nicht zu sehen, ein Projektil nirgends zu fühlen. Lockere Tamponade. Tetanusimpfung.

Patient erwacht nicht aus der tiefen Bewußtlosigkeit. Exitus abends.

Sektionsergebnis (Dr. Schaeffer): Querfissur in der mittleren linken Schädelgrube. An der rechten Gehirnseite findet sich an Gehirnbasis und im Gebiet des Stirnlappens ein subpiales Haematom, links besteht ein den ganzen Stirn- und Scheitellappen bedeckendes subdurales Haematom. Die Einschußstelle ist links und an der Grenze zwischen unterem und mittlerem Drittel der Fossa Sylvii; untere Stirnwindung und obere Schläfenwindung sind gestreift und zum Teil zerstört. Subpiales Haematom an der oberen Hälfte des Wurms. Im Raum des vierten Ventrikels ist ein Haematom von Kirschkerngröße. Auf dem Querschnitt ist der vordere Pol des linken Schläfenlappens in der grauen und weißen Substanz sowie in den oberflächlichsten Rindenschichten des Scheitellappens in der Nachbarschaft der Verletzung von zahlreichen Haemorrhagien durchsetzt.

1,2 cm von der Oberfläche der Insula reili entfernt, auf der Grenze von Claustrum und äußerer Kapsel findet sich ein mehlwurmförmiges metallisches Fremdkörperchen von 1,7 cm Länge und 0,2 cm Dicke mit der breiteren Fläche nach hinten (in der Richtung des Schußkanals mit der breiten Fläche nach vorn). Das Projektil ist demnach in der Fissura Sylvii etwa 3—4 cm weit gelaufen, hat die Insula reili schräg durchdrungen und ist an der Grenze von Claustrum und äußerer Kapsel stecken geblieben.

VII.

Kriegsfreiwilliger J. wurde am Abend des 27./3. durch Infanterieschuß verwundet. Er selber kann sich nicht an den Eintritt der Verwundung besinnen. Einlieferung ins Feldlazarett am 28./3. 2 Uhr nachts in leidlich gutem Zustand.

Befund: Notverband durchblutet. Stark durch Erde und Sand beschmutzte kaum blutende Wunde von etwa 12 cm Länge am rechten Hinterkopf. Irgendwelche Ausfallserscheinungen sind vorläufig nicht nachzuweisen. Puls 88, kräftig, regelmäßig.

9 Uhr vormittags. Der angelegte Verband war durchblutet. Es besteht geringe Benommenheit. Patient hat keine Erinnerung an die Verwundung, den Transport und an die Dauer seiner Anwesenheit im Lazarett. Seine Ausdrucksweise ist gewöhnlich. Puls 80, Temperatur 37,2.

Behandlung: Rasur der Wundumgebung. Es zeigt sich nunmehr eine etwa 10 cm lange, 2 cm breite mäßig blutende und querverlaufende Wunde am rechten Hinterkopf, etwa am Scheitelbein beginnend. Vier cm rechts davon eine kleine Schußöffnung.

Desinfektion der Wundumgebung. Lokalanaesthesie. Umschneidung der Wundränder. Beide Wunden werden durch Inzision verbunden. Umstechung von blutenden Gefäßen. Es zeigt sich ein 6—7 cm langer und etwa 1 cm breiter querverlaufender Knochendefekt mit unregelmäßigen Rändern. In ihm liegen Knochensplitter und Blutcoagula. Von seinem linken und rechten Ende gehen strahlenförmig Fissuren aus, von denen drei größere auch im Verlaufe der Operation sich nicht bis zu ihrem Ende verfolgen lassen. Erweiterung der Knochenwunde mit der Hohlmeißelzange. Entfernung der oberflächlich liegenden Splitter. Dura mater ist in ganzer Ausdehnung des Knochendefektes verletzt und pulsierendes Gehirn liegt zutage. Entfernung einiger Splitter aus dem Gehirn, sowie vom Gehirndetritus. Aus der Gegend des rechten Endes der Knochenwunde geringe venöse Blutung, die durch Tamponade steht, daselbst vorher Entfernung eines ca. $^1/_2$ pfennigstückgroßen Knochensplitters der Tabula interna, der in der Gehirnmasse lag. Aus der Gegend des linken Endes der Knochenwunde Ausfluß von art. Blut. Dort weiteres Abknappern des Knochens bis auf 2-Markstückgröße. Hier werden weitere Splitter besonders der Tabula interna aus dem Gehirn extrahiert. Einer von diesen hat offenbar das Gefäß (hint. Ast. der Art, mening. med.) verletzt, zwei Umstechungen, wor-

auf die Blutung steht. Freier Rand der verletzten Dura ist überall sichtbar. Im ganzen sind 18 Splitter entfernt worden. Einlegen von Gazestreifen zwischen Dura und Knochen. Lockere Tamponade. Mastisolkopfverband. Tetanusimpfung. Patient fühlt sich nach der Operation subjektiv wohler.

1./4. Auch an die ersten Tage der Behandlung ist keine Erinnerung vorhanden. Patient ist jetzt jedoch vollständig klar und lebhaft.

Täglicher Verbandwechsel. In ganzer Ausdehnung des Knochendefektes hat sich eine Prolaps cerebri gebildet. Serös eitrige Wundausscheidung. Es besteht ein Ausfall beinahe der ganzen linken Gesichtshälfte.

5./4. Starke Sekretion von klaren Liquor anscheinend aus dem rechten Hinterhorn. Bis zur Beendigung der Behandlung täglicher Verbandwechsel.

6./4. Wegen starker Sekretion zweimaliger Verbandwechsel. Temperatursteigerung. 6×0,5 Urotropin.

7./4. Patient fühlt sich matt und ist ziemlich teilnahmslos. 7×0,5 Urotropin. Einlauf. Nachts 0,01 Morphium.

8./4. Geringe Sekretion. Besserung des Allgemeinbefindens. 7×0,5 Urotropin.

9./4. Geringe spast. Lähmung des linken Oberschenkels und geringere Anaesthesie. Fußklonus und gesteigerter Patellarreflex links. Rasur der Wundumgebung. Es besteht kein Abfluß von Liquor. 7×0,5 Urotropin.

10./4. Kein Vergrößerung des Prolapses. Geringe Sekretion der Wunde. 7×0,5 Urotropin.

11./4. Rückgang der Lähmungserscheinungen. 7×0,5 Urotropin.

13./4. Rasur der Wundumgebung.

19., 21., 25., 28./4. Auflegen von sterilen mit 1% Formalinlösung getränkten Mullkompressen, auf den Prolaps, auf dem sich ein grauschwarzer Schorf bildet.

28./4. Patient wird nach dem Etappenlazarett überwiesen. Prolaps wird kleiner. In den folgenden 4 Wochen wird der Prolaps kleiner, es besteht nach genauer augenärztlicher Untersuchung nur noch ein Visusausfall des linken unteren Quadranten.

20./5. Patient steht auf.

3/4 Jahr später tut J. Dienst beim Ersatzbataillon.

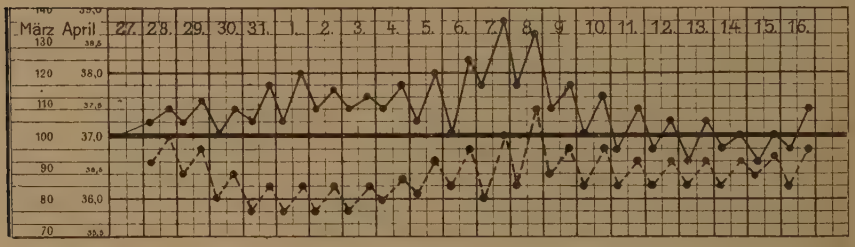

VIII.

Unteroffizier M. wird am 1./3. früh 1/2 7 Uhr mit Artillerieschußverletzung ins Feldlazarett eingeliefert.

Befund: Etwa pfennigstückgroße Schußöffnung in der Gegend des rechten Scheitelbeins etwa 4 cm von der Mittellinie entfernt. Patient ist mäßig stark benommen und zeigt starke motorische Unruhe; linker Arm und linkes Bein können dabei nicht bewegt werden. Puls 80, regelmäßig.

Behandlung: 0,01 Morphium. Rasur und Desinfektion der Wundumgebung. Lokalanaesthesie. Spaltung der Wunde bis zum Knochen, ein der äußeren Wunde entsprechend großer Defekt ist im knöchernen Schädeldach sichtbar, in ihm liegt schwarzrote Masse zutage. Erweiterungen

des Knochendefektes mit Hammer, Meißel und Hohlmeißelzange bis auf 2-Markstückgröße, bis freier Rand der verletzten Dura sichtbar ist. Es entleeren sich reichlich Blutcoagula. Einschußöffnung im Gehirn, von wo aus der Schußkanal nach vorn und etwas medial zu verlaufen scheint. Vorsichtiges Ausräumen der Blutmassen aus dem Schußkanal, ein Projektil ist nicht zu fühlen. Blutung steht. Gehirn pulsiert. Einlegen von Gazestreifen zwischen Dura und Knochen. Lockere Tamponade. Mastisolkopfverband. Tetanusimpfung.

Nachmittag: 2 Röntgenaufnahmen. Das Projektil erscheint nach Ansicht von der Seite und von vorn zwei Querfinger breit lateral vom oberen Orbitalrand.

2./3. Trepanation an dieser Stelle. Bildung eines Muskelhautlappens. Eröffnung des Knochens mit Hammer und Meißel und Hohlmeißelzange. Ein Projektil ist jedoch nicht zu fühlen, auch nicht durch Punktionen mit einer Rekordspritzenkanüle durch die Dura. Schluß durch Nähte bis auf kleine Öffnung, in der ein Tampon steckt. Mastisolverband, diese Wunde heilt per primam.

3./3. Patient ist bei klarem Bewußtsein, klagt über Kopfschmerzen. Temperatur 37,4, Puls 80.

4./3. Patient ist bei wechselndem Bewußtsein. Täglicher Verbandwechsel bis 26./3. Temperatur 37,6, Puls 76.

6./3. Patient ist bei klarem Bewußtsein. Anaesthesie der ganzen linken Körperhälfte mit Ausnahme der linken Hals- und Nackenregion. Motorische Lähmung der linken Körperhälfte. Patellar- und Achillessehnenreflexe links lebhafter als rechts. Cremaster- und Bauchdeckenreflexe fehlen links; Pupillen reagieren prompt auf Licht und Konvergenz. Temperatur 37,2, Puls 80.

8./3. Es gelingen Kopfbewegungen. Facialisparese (besonders des unteren Facialis) links.

16./3. Es gelingen Beugen und Strecken der Zehen des linken Fußes, ebenso Beugen und Strecken, sowie geringe Adduktion des linken Oberschenkels und Strecken des linken Unterschenkels. Bewegungen sind ataktisch.

20./3. Es gelingen zum erstenmale Beugungsbewegungen des linken Unterarms; in der Folgezeit bedeutende Besserung sämtlicher Bewegungen.

6./4. Patient richtet sich ohne Hilfe im Bett auf.

10./4. Störungen der Gefühlsempfindung bestehen nur noch an der unteren Hälfte des linken Unterschenkels und Fußes, sowie an der linken Hand und teilweise am linken Unterarm. Wundverlauf normal. Jeden zweiten Tag Verbandwechsel. Wöchentlich einmal Rasur der Wundumgebung.

28./4. Patient steht ohne fremde Hilfe, Geh- und Armbewegungen sind ataktisch. Linke Hand ist noch motorisch gelähmt.

29./4. Wunde nahezu geheilt. Zur weiteren Behandlung nach dem Etappenlazarett übergeben.

1./5. Daselbst wurde nach genauer Lokalisation durch Röntgenaufnahmen in Lokalanaesthesie die alte Trepanationswunde nach rückwärts über dem Ohre erweitert. Da der Splitter nicht sogleich gefunden wird, wird er mit Hilfe des Riesenmagnetes extrahiert; nach einigen Minuten bestehender Einwirkung des Magneten springt der Splitter an und wird mit der Pinzette entfernt. Dura wird durch eine Catgutnaht vereinigt. Haut wird bis auf eine kleine Öffnung geschlossen. Kleiner Tampon. Steriler Mastixverband.

In den folgenden Tagen gelingen Beugebewegungen der Finger.

21./5. Befund vor Abtransport in die Heimat: Patellarreflex links stärker als rechts. Achillessehnenreflex sehr gesteigert. Bauchreflexe beiderseits gleich. Zunge weicht beim Vorstrecken nach links ab. Mundfacialis

rechts stärker, starkes Schwanken bei Augenfußschluß. Beim Gang Nachschleifen und Herumführen des linken Beins. Deutliche Ataxie des linken Beins. Alle Bewegungen im linken Bein frei, Kraft in allen Gelenken erheblich herabgesetzt.

Händedruck rechts 21 kg, links 6 kg.

Linker Arm und linke Hand in mäßiger Beugekontraktur, Schulterbewegungen frei. Bewegungen im Ellbogengelenk beschränkt. Pro- und Supinationsbewegungen des Unterarms unmöglich, ebenso Bewegungen im Handgelenk vollständig aufgehoben. Von Fingerbewegungen nur Beugebewegungen möglich. Faustschluß gelingt bedeutend besser. Keine Sensibilitätsstörungen.

Neue Operationswunde per primam geheilt. Schußwunde ebenfalls in fester reaktionsloser Narbe geheilt.

22./5. Mit Lazarettzug in die Heimat überführt.

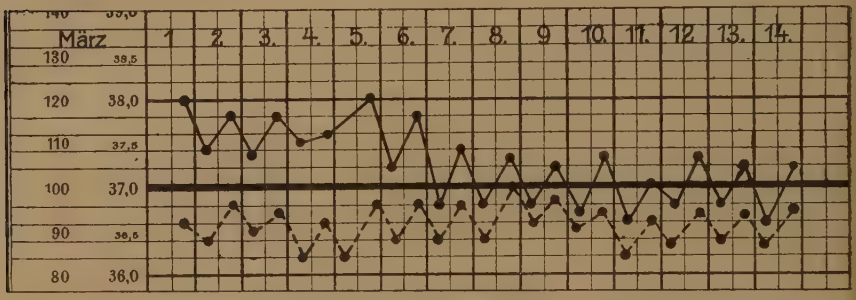

IX.

Gefreiter K. wird am 3./3. nachts mit Artillerieschußverletzung ins Lazarett eingeliefert.

Befund: Am linken Scheitelbein etwa 3 Querfinger breit über äußerem Gehörgang und etwas nach vorn etwa quadratzentimetergroße Einschußöffnung. Patient ist nicht bei klarem Bewußtsein, die Bewußtlosigkeit steigert sich noch im Laufe des Vormittags. Der Puls, der bei Einlieferung 80 betrug, betrug mittags 65.

Behandlung: Vormittags 2 Röntgenaufnahmen. 2 Querfingerbreit über linken Jochbogen unmittelbar neben und vor der Art. meng. med. kleines längliches Loch im Knochen. Vor dem Loch 3 cm nach vorn und 3 cm über linkem inneren Augenwinkel ein metallischer Fremdkörper von etwa Quadratzentimetergröße. Rasur und Desinfektion der Wundumgebung. Lokalanaesthesie. Erweiterung der Wunde bis auf den Knochen. Im Knochen ist ein Quadratzentimeter großer Defekt sichtbar. In demselben Blutcoagula. Erweiterung des Defektes mit Hohlmeißelzange bis auf 2-Markstückgröße. In der Dura ist eine dem Knochendefekt entsprechend große Einschußöffnung. Entfernung von 8 kleinen zwischen Dura und Knochen liegenden Splittern der Tabula interna. Einer von diesen war länglich mit einer nadelscharfen Spitze nach hinten gerichtet und hatte anscheinend die Art. mening. med. verletzt. Unterbindung dieses verletzten Gefäßes. Ausräumung zahlreicher Blutcoagula aus der Umgebung. Der von zahlreichen Blutmassen erfüllte Schußkanal ist nach vorn und medial mit dem kleinen Finger zu verfolgen, ein Fremdkörper ist zu fühlen. Bei der Entleerung dieser Blutcoagula geht auch der scharfkantige $1:1^1/_3$ cm große Granatsplitter mit ab. Einlegen von Gazestreifen zwischen Dura und Knochen. Situationsnähte. Mastisolkopfverband.

Unmittelbar nach der Operation wird der Puls schneller. Patient antwortet klar auf die Fragen, auf die er vorher nur mit unverständlichem Murmeln reagiert hatte. Der Gesichtsausdruck ist lebhafter. Tetanusimpfung. Abends: getrübtes Bewußtsein.

4./3. Patient ist bei klarem Bewußtsein. Verbandwechsel. Gehirn pulsiert.

15./3. Täglicher Verbandwechsel bis heute. Entfernung des letzten Tampons. Abends zeigte sich starke sensorische und geringe motorische Aphasie und Alexie, die sich im geringeren Grade einige Tage vorher bemerkbar machte.

19./3. Bedeutende Besserung der Sprachstörung. 3—4mal wöchentlich Verbandwechsel. Öfters Rasur der Wundumgebung.

2./4. Patient steht auf.

29./4. Wunde bis auf eine kleine Öffnung geheilt. Patient ohne nachweisbare Sprachstörung. Nach dem Etappenlazarett überliefert.

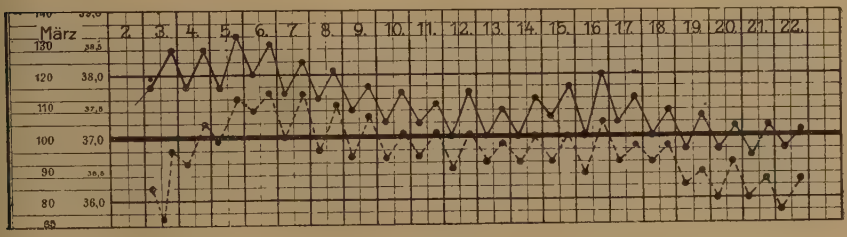

Literatur.

Albrecht: Die erstmalige Einrichtung unseres Feldlazaretts. M. m. W. 1914 No. 41 F. B. No. 10.

Albrecht: Kriegschirurgische Erfahrungen aus dem Feldlazarett. M. m. W. 1914 No. 43 F. B. No. 12.

Allers: Über Schädelschüsse 1916.

Barany: Die Drainage der Hirnabszesse mit Guttapercha. M. m. W. 1915 No. 4 F. B. No. 4.

Barany: Die offene und geschlossene Behandlung der Schußverletzten des Gehirns. Bruns' Beitr. Bd. 97/4 kriegschirurg. Heft 8 1915.

Bericht über den kriegsärztlichen Abend der V. Armee am 5./12. 14. M. m. W. 1915 No. 3 F. B. No. 3.

Bericht über den kriegsärztlichen Abend der V. Armee am 19./12. 14. M. m. W. 1915 No. 5 F. B. No. 5.

Bericht des kriegsärztlichen Abends in Köln am 8./12. 14. M. Kl. 1915 No. 1 F. Ausg. No. 18.

Bericht des kriegsärztlichen Abends in Lille vom 16./12. 14. M. m. W. 1915 No. 1 F. B. No. 1.

Berichte der wissenschaftlichen Abende der Militärärzte der Garnisonstadt Ingolstadt am 24./10. u. 30.10. 1914. D. m. W. 1914 No. 49.

Bericht der kriegsärztlichen Demonstrationen und Besprechungen des medizinisch-naturwissenschaftlichen Vereins Tübingen am 4./11. 14. M. m. W. 1915 No. 3.

Bericht des kriegschirurgischen Abends in Lille vom 13./1. 15. M. Kl. 1915 No. 7 F. Ausg. No. 24, am 4./11. 14. M. m. W. 1915 No. 3.

Bericht der kriegschirurgischen Sitzung der Sanitätsoffiziere des VII. R. A. K. am 22./11. 14. M. Kl. 1915 No. 1 F. Ausg. No. 18.

v. Bergmann u. Küttner: Bd. 1 des Brunsschen Handbuches der praktischen Chirurgie.

Braun: Die Schußverletzungen des Schädels in kriegschirurgischer Hinsicht. Bonn 1912.

Breitner: Über Schädelschüsse im Kriege. Beitr. z. klin. Chirurgie, red. v. Bruns Bd. 91 H. 1 u. 2.

Capelle: Über Prognose und Therapie der Schädelschüsse. M. m. W. 1917 No. 8.

Danielsen: Kriegschirurgische Erfahrungen an der Front. M. m. W. 1914 No. 47 F. B. No. 16.

Erhardt: Schädelchirurgie im Felde. D. M. W. 1914 No. 51 u. 52.

Eschweiler u. Cords: Über Schädelschüsse. D. m. W. 1915 No. 15.

Flörcken: Unsere operative Tätigkeit im Feldlazarett. M. m. W. 1914 No. 7 F. B. No. 7.

Fraenkel: Einige allgemeine Bemerkungen zur modernen Kriegschirurgie. Beitrag zur klin. Chirurgie red. v. Bruns Bd. 91 H. 1 u. 2.
Friedrich: Die operative Indikationsstellung bei den Hirnschüssen im Kriege. Ebenda.
Goldammer: Kriegsärztliche Erfahrungen aus dem griechisch-türkisch und griechisch-bulgarischen Krieg 1912/13. Ebenda.
Goldstein: Beobachtungen an Schußverletzungen des Gehirns und Rückenmarks. D. m. W. 1915 No. 8.
Graser: Wichtige Grundsätze zur Behandlung der Schußwunden. M. m. W. 1914 No. 36 F. B. No. 5.
Goebel: Ärztliche Fehler bei Ausübung der Kriegschirurgie und ihre Vermeidung. M. m. W. 1915 No. 24 F. B. No. 24.
Goetjes: Über Gehirnverletzungen durch Granatsplitter. M. m. W. 1915 F. B. 29.
Guleke: Über Therapie und Prognose der Schädelschüsse. M. m. W. 1915 F. B. 29.
Hanken: Prognose und Behandlung der Schädelschüsse. M. m. W. 1914 No. 51 F. B. No. 20.
v. Hofmeister: Über operative Entfernungen von Geschoßen und Granatsplittern mit besonderer Berücksichtigung des elektromagnetischen Verfahrens. Kriegschirurg. Hefte z. Beitr. d. klin. Chirurgie. Bd. 96 I. Heft, Tübingen 1915.
Hosemann: Die chirurgische Frühbehandlung der Schädelschüsse. D. m. W. 1915 No. 21.
Hotz: Über Kriegsverletzungen des Nervensystems, M. m. W. 1914 No. 45 F. B. No. 14.
Kayser: Erfahrungen des Feldlazaretts VI das 6. A. K. D. m. W. 1915 No. 15.
Kongreßbericht über die Kriegschirurgentagung in Brüssel am 7./4. 15. Bruns' Beiträge zur klin. Chirurgie Bd. 96. Heft 4.
Körte: Brief aus dem Felde. B. Kl. W. 1914 No. 50.
Krause: Chirurgie des Gehirns und Rückenmarks.
Krüger-Franke: Über Truppenärztliche Erfahrungen in der Schlacht. B. Kl. W. 1915 No. 1.
Küttner: Kriegschirurgische Erfahrungen aus dem Südafrikanischen Kriege 1899/1900. Tübingen 1900.
Läwen: Einige Beobachtungen über Schädelverletzungen im Feldlazarett. M. m. W. 1915 No. 17 F. B. No. 17.
Lewandowsky: Referat über Kriegsverletzungen des Nervensystems am 9./12. 14. M. m. W. 1914 No. 51 F. B. No. 20. D. m. W. 1915 No. 3.
Lewandowsky: Die Kriegsverletzungen des Nervensystems. B. Kl. W. 1914 No. 51.
Liebert: Ärztliche Tätigkeit und Erfahrungen beim Feldlazarett. M. Kl. W. 1915 No. 18 F. Aus. No. 35.
Longard: Über Tangentialschüsse des Schädels. D. m. W. 1914 No. 50.
Mönckeberg: Pathologisch-anatomische Betrachtungen aus Reservelazaretten. M. m. W. 1915 No. 2 F. B. No. 2.
Noethe: Über Streifschüsse an der Schädelkapsel. D. m. W. 1915 No. 8.
Nordmann: Kriegschirurgische Erfahrungen im Feldlazarett. M. Kl. W. 1914 No. 52 F. Aus. No. 17.
Oehler: Über die Tangentialschüsse des Schädels und ihrer Behandlung. M. m. W. 1914 No. 47 F. B. No. 16.
v. Oettingen: Leitfaden der praktischen Kriegschirurgie 1912.
Oppenheim: Zur Kriegsneurologie. B. Kl. W. 1914 No. 48.
Orth: Zur Behandlung von Gehirnprolaps und Schädeldefekten. M. Kl. W. 1915 No. 1 F. ausg. No. 18.

Payr: Erfahrungen über Schädelschüsse 1915.
Perthes: Schonende Entfernung von Knochensplittern und Fremdkörpern bei Schädelschüssen und Hirnabszessen. M. m. W. 1915 F. B. 49.
Poppelreuter: Über psychologische Ausfallerscheinungen nach Hirnverletzungen. M. m. W. 1915 No. 14 F. B. No. 14.
Rothmann: Zur Symptomatologie des Hirnschusses. B. Kl. W. 1914 No. 50.
Rothmann: Die Hirnphysiologie im Dienste des Krieges. B. Kl. W. 1915 No. 14.
Saenger: Über die durch den Krieg bedingten Folgezustände im Nervensystem. M. m. W. 1915 No. 16 F. B. No. 16.
Sauer: Welche Erfolge hat die operative Behandlung der Tangentialschüsse des Schädels? B. Kl. W. 1915 No. 18.
Schliep: Kriegschirurgische Arbeit auf dem Hauptverbandplatz. M. m. W. 1914 No. 32 F. B. No. 1.
Schlösser: Kriegsbriefe aus der Kriegslazarettabteilung des I. b. A. K. M. m. W. 1914 No. 41 F. B. No. 10.
Sehrt: Die Richtlinien chirurgischer Behandlung im Reservelazarett. M. Kl. 1915 No. 18 F. Ausg. No. 35.
Simon: Der Schädelschuß 1916.
Sitzungsbericht des ärztlichen Vereins zu Hamburg am 23./3. 15. B. kl. W. 1915 No. 17.
Syring: Zur Behandlung der Schädelschüsse im Felde. M. m. W. 1915 No. 17 F. B. No. 17.
Thiemann: Schädelschüsse. M. m. W. 1915 No. 17 u. 18 F. B. No. 17 und 18.
Tietze: Zur Extraktion von Granatsplittern durch den Elektromagneten. Zbl. f. Chir. 1915 No. 9.
Tietze u. Kortsch: Zum Kapitel der Gasphlegmone. D. m. W. 1915 No. 8.
Vereinsbericht des kriegsärztlichen Abends in Berlin am 8./12. 14. D. m. W. 1915 No. 1.
Vereinsbericht des Marinelazaretts Hamburg am 11./12. 14. M. m. W. 1915 No. 2.
Vereinsbericht des Marinelazaretts Hamburg am 22./1. 1915. M. m. W. 1915 No. 7.
Vereinsbericht der Naturwissenschaftlich-medizinischen Gesellschaft zu Jena vom 3./12. 14. D. m. W. 1915 No. 5.
Vereinsbericht des kriegsärztlichen Abends der Festung Metz am 8./12. 14. D. m. W. 1915 No. 2.
Vereinsbericht des Reservelazaretts II Tübingen vom 6./10. 14. M. m. W. 1914. No. 44.
Weygandt: Geisteskrankheiten im Kriege. M. m. W. 1914. No. 43, F. B. No. 12.
Zade: Über Augenerkrankungen im Felde. M. m. W. 1915. No. 23. F. B. No. 23.

Lebenslauf.

Ich, Adolf Julius Wolfgang Haenel, evangel. Konfession, bin am 16. Februar 1890 in Dresden geboren als Sohn des Geh. Sanitätsrates Dr. Friedrich Haenel und seiner Ehefrau Maria, geb. Goltermann. Von 1900 bis 1909 besuchte ich das K. Gymnasium zu Dresden-N., wo ich Ostern 1909 das Reifezeugnis erwarb. Im Sommer-Semester 1909 bezog ich die Universität Tübingen, im Winter-Semester 1911/12 die Universität München, wo ich März 1912 die ärztliche Vorprüfung und im Sommer-Semester 1914 das ärztliche Staatsexamen bestand. Anfang August kam ich als freiwilliger Arzt mit einem Feldlazarett ins Feld. Die militärische Ausbildung erhielt ich im Felde, wurde im August 15 zum Unterarzt d. R. und im November 15 zum Ass.-Arzt d. R. befördert. Am 1. Febr. 16 wurde ich zum Res.-Jägerbat. 13 versetzt.